m/s SYNTHÈSE

médecine/sciences 1997 ; 13 : 37-44

La polykystose autosomique dominante : progrès cliniques et génétiques

Yves Pirson
Dominique Chauveau
Michaël L. Watson
Martin Zeier
Martin H. Breuning

La polykystose autosomique dominante est la plus fréquente des maladies génétiques rénales. Elle est caractérisée par le développement de multiples kystes dans le rein, lié à une sécrétion liquidienne dans des structures composées de cellules relativement immatures. La fibrose interstitielle et des phénomènes apoptotiques contribuent probablement à l'altération de la fonction rénale. Celle-ci est déterminée par des facteurs génétiques dont au moins deux gènes, *PKD1* et *PKD2*, mais aussi le sexe et peut-être la régulation de la pression artérielle. Les manifestations extrarénales de la maladie comportent fréquemment une polykystose hépatique, habituellement sans gravité intrinsèque, et des anomalies vasculaires cérébrales à type d'anévrismes. Le gène responsable de 85 % des cas, *PKD1*, code pour une protéine intégrale de la membrane plasmique dont le domaine extracellulaire pourrait être impliqué dans des interactions avec d'autres cellules ou avec la matrice extracellulaire. La protéine PKD2, elle aussi transmembranaire, semble être un canal ionique ou un pore dont la fonction pourrait être réglée par PKD1.

ADRESSES

Y. Pirson : *professeur de néphrologie.* Cliniques universitaires Saint-Luc, Université Catholique de Louvain, 10, avenue Hippocrate, 1200 Bruxelles, Belgique. D. Chauveau : *praticien hospitalier.* Service de néphrologie, hôpital Necker, Paris, France. M.L. Watson : *senior lecturer, consultant physician.* Royal Infirmary of Edinburgh, Scotland, Royaume-Uni. M. Zeier : *professeur assistant.* Service de néphrologie, Rehabilitationszentrum chronish Nierenkranke Heidelberg, Allemagne. M.H. Breuning : *professeur assistant, clinical geneticist,* Rijksuniversiteit Leiden, Pays-Bas. (Membres de l'Action concertée européenne sur la polykystose, coordonnée par M.H. Breuning de 1990 à 1992 et par M.L. Watson de 1993 à 1995.)

La polykystose autosomique dominante (PKD) est une maladie génétique caractérisée par le développement de multiples kystes dans le rein, décelés le plus souvent, à l'âge adulte. Des lésions hépatiques et cardiovasculaires peuvent s'y associer. Sa prévalence est d'environ 1/1000 [1] ; c'est la maladie héréditaire rénale de loin la plus fréquente ; elle est responsable de 6 % à 10 % des insuffisances rénales chroniques nécessitant un traitement de suppléance (dialyse ou transplantation rénale) [2].

Des avancées décisives dans la génétique de la PKD ont été accomplies au cours de ces dix dernières années. Il aura fallu neuf ans pour que le gène principal (responsable de 85 % des cas et désormais appelé PKD1) localisé dès 1985 sur le chromosome 16 [3] soit identifié et que les premières mutations soient décrites *(m/s n° 6-7, vol. 10, p. 760)* [4]. Un deuxième gène (rendant compte de la grande majorité des autres cas, et

RÉFÉRENCES

1. Simon P, Le Goff JY, Ang KS, Charasse C, Le Cacheux P, Cam G. Données épidémiologiques, cliniques et pronostiques de la maladie polykystique autosomique dominante dans une région française. *Néphrologie* 1996; 17: 123-30.

2. Pirson Y, Grünfeld JP. Autosomal-dominant polycystic kidney disease. In: Cameron JS, Davison AM, Grünfeld JP, Kerr DNS, Ritz E, eds. *Oxford textbook of clinical nephrology.* Oxford: Oxford University Press, 1992: 2171-88.

3. Reeders ST, Breuning MH, Davies KE, Nicholls RD, Tarman AP, Higgs DR, Pearson PR, Weatherall DJ. A highly polymorphic DNA marker linked to adult polycystic kidney disease on chromosome 16. *Nature* 1985; 317: 542-4.

4. The European Polycystic Kidney Disease Consortium (represented by Ward CJ, *et al.*). The polycystic kidney disease 1 gene encodes a 14 kb transcript and lies within a duplicated region on chromosome 16. *Cell* 1994; 77: 881-94.

5. Peters DJM, Spruit L, Saris JJ, Ravine D, Sandkuijl LA, Fossdal R, Boersma J, van Eijk R, Nørby S, Constantinou-Deltas CD, Pierides A, Brissenden JE, Frants RR, van Ommen GJB, Breuning MH. Chromosome 4 localization of a second gene for autosomal dominant polycystic kidney disease. *Nature Genet* 1993; 5: 359-62.

6. Kimberling WJ, Kumar S, Gabow PA, Kenyon JB, Connolly CJ, Somlo S. Autosomal dominant polycystic kidney disease: localization of the second gene to chromosome 4q13-q23. *Genomics* 1993; 18: 467-72.

7. Mochizuki T, Wu G, Hayashi T, Xenophontos SL, Veldhuisen B, Saris JJ, Reynolds DM, Cai Y, Gabow PA, Pierides A, Kimberling WJ, Breuning MH, Constantinou Deltas C, Peters DJM, Somlo S. *PKD2*, a gene for polycystic kidney disease that encodes an integral membrane protein. *Science* 1996; 272: 1339-42.

8. Daoust MC, Reynolds DM, Bichet DG, Somlo S. Evidence for a third genetic locus for autosomal dominant polycystic kidney disease. *Genomics* 1995; 25: 733-6.

9. De Almeida S, de Almeida E, Peter D, Pinto JR, Távora I, Lavinha J, Breuning M, Prata MM. Autosomal dominant kidney disease: evidence for the existence of a third locus in a Portuguese family. *Hum Genet* 1995; 96: 83-8.

10. Sullivan LP, Grantham JJ. Mechanisms of fluid secretion by polycystic epithelia. *Kidney Int* 1996; 49: 1586-91.

11. Wilson PD. Pathogenesis of polycystic kidney disease: altered cellular function. In: Watson ML, Torres VE, eds. *Polycystic kidney disease.* Oxford: Oxford University Press, 1996; 125-63.

12. Hanaoka K, Devuyst O, Schwiebert EM, Wilson PD, Guggino WB. A role of CFTR in human autosomal dominant polycystic kidney disease. *Am J Physiol* 1996; 270: C389-99.

appelé *PKD2*) a été localisé sur le chromosome 4 en 1993 [5, 6] et identifié 3 ans plus tard [7]. Il existe très vraisemblablement un troisième gène, qui reste à localiser [8, 9]. Dans le même temps, les informations physiopathologiques et cliniques sur la maladie se sont enrichies: nous passerons en revue les plus significatives, concernant les atteintes rénale, hépatique et vasculaire, avant d'examiner les perspectives ouvertes par la percée de la génétique.

La maladie clinique

• Comment se développent les kystes rénaux?

De nombreuses études utilisant des stratégies physiopathologiques classiques ont exploré les mécanismes de l'expansion des kystes rénaux. Qui dit expansion d'un kyste dit accumulation de liquide et hyperplasie de l'épithélium. La majorité des kystes de la PKD étant déconnectés de leur tubule originel, le liquide ne peut s'y accumuler que par sécrétion à travers l'épithélium, laquelle fait nécessairement appel à des pompes ou canaux transmembranaires [10]. L'attention s'est d'abord portée sur les transporteurs du sodium. P. Wilson *et al.* ont montré que la Na,K-ATPase, enzyme qui refoule activement le sodium en dehors des cellules, est localisée au pôle apical des cellules tubulaires épithéliales des kystes de la PKD alors qu'on la trouve dans la région basolatérale du rein normal [11]. L'inversion de polarité de la Na,K-ATPase n'a toutefois pas été retrouvée par Grantham [10]. Pour ce dernier, l'anomalie fondamentale est une sécrétion transépithéliale de chlorure. Selon des travaux récents [10, 12], le chlorure entrerait dans la cellule au pôle basolatéral par le cotransporteur Na^+-K^+-$2Cl^-$ et en sortirait au pôle apical par le CFTR *(cystic fibrosis transmembrane conductance regulator)*, canal chlorure dépendant de l'AMP cyclique, dont on connaît par ailleurs le rôle clé dans l'épithélium des voies respiratoires (rappelons que la mucoviscidose est due à une mutation du gène *CFTR*). Enfin, on sait depuis peu que l'épithélium kystique est pourvu de canaux à eau (aquaporine-1 et aquaporine-2) [13].

La prolifération des cellules bordant les kystes pourrait s'expliquer par l'activation de facteurs de croissance, tels que l'EGF *(epidermal growth factor)* et l'HGF *(hepatocyte growth factor)* qu'on trouve en concentration élevée dans le liquide kystique [11]. L'expression anormale dans l'épithélium kystique des gènes *Pax2* et *WT1*, qui codent pour des facteurs de transcription ayant un rôle crucial dans la néphrogenèse, rappelle le rein fœtal et traduit probablement l'immaturité de cet épithélium.

Une troisième anomalie observée très précocement le long des épithéliums formant les kystes est l'épaississement et la désorganisation de la membrane basale tubulaire [14]. Comme l'a fait remarquer Grantham [15], ces trois phénomènes (sécrétion et prolifération cellulaires, remodelage de la basale tubulaire) s'inscriraient bien dans un processus de dédifférenciation cellulaire.

• Pourquoi l'insuffisance rénale?

On sait que les kystes ne se développent qu'aux dépens de 1 % à 2 % des néphrons: pourquoi les néphrons restants sont-ils progressivement détruits? Leur compression par les kystes paraît une explication trop simple. Tous les malades ayant de gros reins polykystiques ne développent pas d'insuffisance rénale: des études épidémiologiques récentes telles que celle de Simon *et al.* [1] ont montré que 30 % des individus atteints de PKD atteignent l'âge de 70 ans indemnes d'insuffisance rénale sévère.

L'examen attentif de l'interstitium bordant les kystes révèle souvent des cellules inflammatoires et de la fibrose qui pourraient contribuer à l'atteinte fonctionnelle rénale [16]. Le rôle de cytokines et de facteurs de croissance synthétisés par l'épithélium kystique a été évoqué. Dans des modèles animaux de polykystose, la méthylprednisolone retarde significativement le développement des kystes rénaux, un résultat que les auteurs attribuent à l'effet du médicament sur l'inflammation et la fibrose interstitielle [17].

Un autre mécanisme qui pourrait rendre compte de la destruction des néphrons non kystiques est l'apoptose. Phénomène physiologique au

cours du développement embryologique, l'apoptose n'est quasiment plus détectée dans le rein adulte normal. Dans la PKD, on trouve, en revanche, de nombreuses cellules en apoptose, tant au niveau des néphrons kystiques que non kystiques [18], dans l'épithélium comme dans l'interstitium [19]. L'apoptose semble d'ailleurs un commun dénominateur des maladies kystiques rénales, chez l'animal d'expérience comme chez l'homme [19]. Il est intéressant de noter que les souris rendues déficientes pour le gène *Bcl2* (qui est fortement exprimé durant la néphrogenèse et qui a pour effet de freiner l'apoptose) développent une polykystose rénale. C'est aussi le cas des souris transgéniques exprimant c-*Myc*, un autre régulateur de l'apoptose [20].

Tableau I

PRINCIPALES MANIFESTATIONS DE LA PKD
EFFETS DES GÈNES *PKD1* ET *PKD2*

	PKD1	PKD2
Rein		
Kystes	Constants	Constants
Âge moyen à l'IRT (ans)	55	70
Gravité dès l'enfance	Possible, très rare	?
Foie		
Kystes	Fréquents (60%-80%)	Fréquents
Fibrose hépatique congénitale	Possible, rare	?
Anomalie vasculaire		
Anévrisme cérébral	Rare	Rare

IRT: insuffisance rénale terminale.

Frappés depuis longtemps par la sévérité très variable de l'atteinte fonctionnelle rénale chez les malades ayant une PKD, les cliniciens ont essayé de leur côté d'identifier les facteurs impliqués dans cette atteinte. Ceux que l'on retient aujourd'hui comme bien établis ne sont pas nombreux. Le plus important est la forme génétique: dans la forme PKD2, les kystes rénaux se développent plus lentement et l'insuffisance rénale survient, en moyenne 10 à 15 ans plus tard que dans la forme PKD1 *(Tableau I)* [21]. Un effet du sexe est établi: l'insuffisance rénale progresse un peu plus rapidement et atteint le stade terminal 5 ans plus tôt chez l'homme que chez la femme [22, 23]. A l'instar d'autres néphropathies, il est probable que l'hypertension artérielle non contrôlée accélère le cours de l'insuffisance rénale: une démonstration convaincante fait encore cependant défaut aujourd'hui; dans une étude prospective américaine portant sur 200 patients ayant une clairance de créatinine entre 13 et 55 ml/min, une réduction de la pression artérielle moyenne en dessous de 92 mmHg ne ralentit pas le déclin de la fonction rénale [24]. Il n'est toutefois pas interdit de penser qu'une intervention plus précoce et un suivi plus prolongé puissent dégager un bénéfice. Une preuve indirecte de l'effet délétère de l'hypertension est suggérée par une étude récente montrant que l'insuffisance rénale due à la PKD survient plus précocement chez les individus dont le parent non vecteur de la maladie est hypertendu comparativement à ceux dont le parent non vecteur est normotendu [25]. Il n'y a pas de preuve à ce jour qu'une réduction de l'apport en protéines alimentaires ralentisse le cours de l'insuffisance rénale [23, 24]. Ici, également, les effets d'une intervention plus précoce n'ont pas été analysés en clinique humaine. Chez le rat Han: SPRD (un modèle de polykystose autosomique dominante), une réduction de l'apport en protéine appliquée dès le soixantième jour de vie (correspondant à la fin de l'adolescence chez l'homme) ralentit substantiellement la progression de la maladie [26].

Le rôle très probable de facteurs non génétiques, encore mal élucidés, est illustré par l'étude des jumeaux entreprise au sein de l'Action concertée européenne: même s'il y a généralement une assez bonne concordance de l'âge d'arrivée en insuffisance rénale terminale des jumeaux monozygotes, il arrive que celui-ci diffère de 6 ans [27].

Manifestations hépatiques

La polykystose hépatique est la manifestation extrarénale la plus fréquente de la PKD, tant dans les familles PKD1 que PKD2. A l'inverse des kystes rénaux, les kystes hépatiques apparaissent plus précocement et en plus grand nombre chez la femme que chez l'homme, et davantage encore chez les femmes qui ont eu des grossesses, ce qui suggère l'existence d'un rôle modulateur de l'environnement hormonal dans le développement des kystes, qui serait donc différent dans le foie et dans le rein [28].

Les kystes hépatiques sont habituellement asymptomatiques. Les rares malades – presque exclusivement des femmes – ayant une polykystose hépatique majeure *(figure 1)* peuvent souffrir de douleurs chroniques ainsi que de symptômes divers résultant de la compression de l'estomac, de la voie biliaire, de la veine porte ou de la veine cave [29]. Des progrès ont été récemment accomplis dans la prise en charge de ces complications [28, 30]. Ainsi, le volume des hépatomégalies kystiques symptomatiques peut être réduit par fenestration (éventuellement laparoscopique) des kystes et/ou résection hépatique partielle. Contrairement au rein, la fonction du foie est préservée, même dans les polykystoses les plus évoluées, grâce à sa capacité de régénération.

Dans de rares cas, l'atteinte hépatique de la PKD ressemble à celle qui est observée constamment dans la forme récessive, c'est-à-dire une fibrose hépatique congénitale, parfois associée à une dilatation idiopathique de la voie biliaire intra- ou

RÉFÉRENCES

13. Devuyst O, Burrow CR, Smith BL, Agre P, Knepper MA, Wilson PA. Expression of aquaporins-1 and -2 during nephrogenesis and in autosomal dominant polycystic kidney disease. *Am J Physiol* 1996 ; 271 : F169-83.

14. Carone FA, Bacallao R, Kanwar YS. Pathogenesis of polycystic kidney disease : basement membrane and extracellular matrix. In : Watson ML, Torres VE, eds. *Polycystic kidney disease.* Oxford : Oxford University Press, 1996 : 111-24.

15. Grantham JJ. Fluid secretion, cellular proliferation, and the pathogenesis of renal epithelial cysts. *J Am Soc Nephrol* 1993 ; 3 : 1843-57.

16. Zeier M, Fehrenbach P, Geberth S, Möhring K, Waldherr R, Ritz E. Renal histology in polycystic kidney disease with incipient and advanced renal failure. *Kidney Int* 1992 ; 42 : 1259-65.

17. Gattone VH, Cowley BD, Barash BD, Nagao S, Takahashi H, Yamaguchi T, Grantham JJ. Methylprednisolone retards the progression of inherited polycystic kidney disease in rodents. *Am J Kidney Dis* 1995 ; 25 : 302-13.

18. Woo D. Apoptosis and loss of renal tissue in polycystic kidney diseases. *N Engl J Med* 1995 ; 333 : 18-25.

19. Winyard PJD, Nauta J, Lirenman DS, Hardman P, Sams VR, Risdon RA, Woolf AS. Deregulation of cell survival in cystic and dysplastic renal development. *Kidney Int* 1996 ; 49 : 135-46.

20. Trudel M, D'Agati V, Constantini F. C-myc as an inducer of polycystic kidney disease in transgenic mice. *Kidney Int* 1991 ; 39 : 665-71.

21. Ravine D, Walker RG, Gibson RN, Forrest SM, Richards RI, Friend K, Sheffield LJ, Kincaid-Smith P, Danks DM. Phenotype and genotype heterogeneity in autosomal dominant polycystic kidney disease. *Lancet* 1992 ; 340 : 1330-33.

22. Gretz N, Zeier M, Geberth S, Strauch M, Ritz E. Is gender a determinant for evolution of renal failure ? A study in autosomal dominant polycystic kidney disease. *Am J Kidney Dis* 1989 ; 14 : 178-83.

23. Choukroun G, Itakura Y, Albouze G, Christophe JL, Man NK, Grünfeld JP, Jungers P. Factors influencing progression of renal failure in autosomal polycystic kidney disease. *J Am Soc Nephrol* 1995 ; 6 : 1634-42.

24. Modification of diet in Renal Disease Study Group (prepared by Klahr S, *et al.*). Dietary protein restriction, blood pressure control, and the progression of polycystic kidney disease. *J Am Soc Nephrol* 1995 ; 5 : 2037-47.

25. Geberth S, Stier E, Zeier M, Mayer G, Rambausek M, Ritz E. More adverse renal prognosis of autosomal dominant polycystic kidney disease in families with primary hypertension. *J Am Soc Nephrol* 1995 ; 6 : 1643-8.

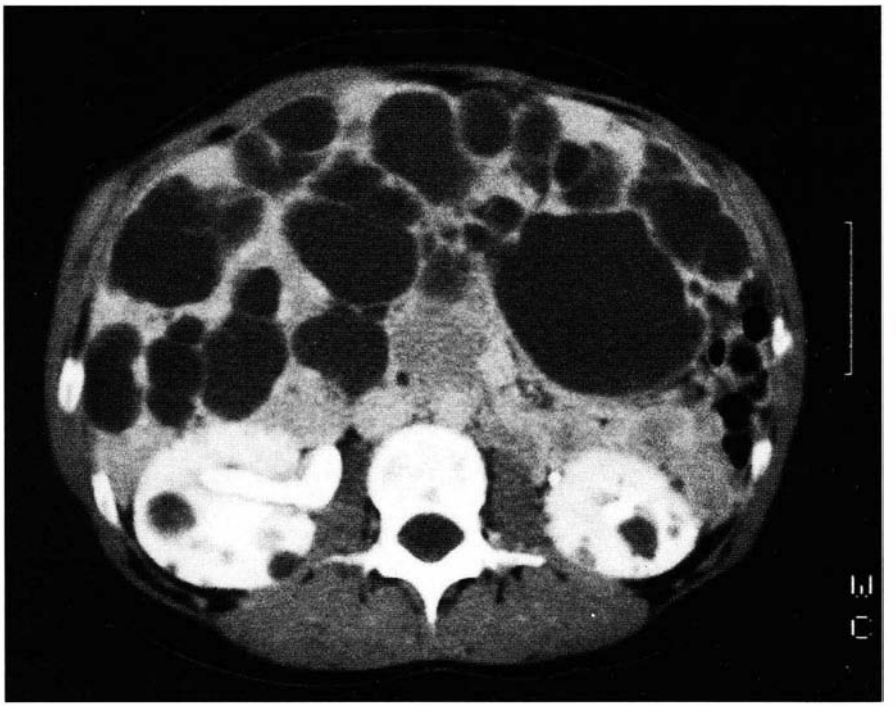

Figure 1. ***Tomodensitométrie abdominale chez une femme de 32 ans ayant une PKD se manifestant essentiellement par l'atteinte hépatique.***

extra-hépatique [28, 31]. Selon Desmet [32], l'ensemble des anomalies hépatiques décrites dans la PKD pourrait parfaitement trouver son origine dans la persistance de structures embryonnaires à différents stades de développement de l'arbre biliaire, une hypothèse qui, on en conviendra, ne manque pas de similitude avec les données physiopathologiques se rapportant au rein.

Manifestations vasculaires

L'anévrisme des artères cérébrales est une des complications les plus redoutables de la PKD. Plusieurs études récentes ont permis de mieux apprécier ses aspects cliniques. Sa prévalence globale dans la PKD est d'environ 8 % (soit 5 fois plus que dans la population générale) ; elle atteint 16 % chez les individus issus d'une famille dans laquelle d'autres personnes présentent l'association PKD-anévrisme, une concentration qui suggère un effet prédisposant de certaines mutations [33].

L'histoire naturelle de l'anévrisme cérébral associé à la PKD reste assez mal connue. On sait, en tout cas, que tous les anévrismes ne se rompent pas. La rupture donne lieu à une hémorragie sous-arachnoïdienne, accident qui, comme dans la population générale, est grevé d'une mortalité et d'une morbidité élevées. Une étude effectuée sous les auspices de l'Action concertée européenne a révélé que la rupture survient à un âge moyen de 41 ans, alors que la fonction rénale est encore normale dans la moitié des cas [34]. L'attitude diagnostique et thérapeutique s'appuie sur l'expérience acquise dans la population générale et est détaillée ailleurs [32]. Le traitement classique est la pose chirurgicale d'un clip sur le collet de l'anévrisme. Une nouvelle technique prometteuse est l'occlusion endovasculaire sélective.

Au vu de la gravité du pronostic d'une rupture d'anévrisme, d'une part, et de la possibilité d'un traitement prophylactique, d'autre part, la tentation est grande de proposer un dépistage systématique de l'anévrisme intracrânien. Il ne se justifie cependant que si le traitement prophylactique, qui n'est pas sans risque,

confère une espérance de vie supérieure à l'abstention. La résolution de ce dilemme se prête idéalement à une analyse décisionnelle. Les auteurs qui se sont livrés à cet exercice s'accordent aujourd'hui à réserver le dépistage aux patients exposés à un risque relativement élevé de rupture d'anévrisme et susceptibles de bénéficier significativement de l'intervention : concrètement, ceux qui ont une histoire familiale d'anévrisme intracrânien et qui sont âgés de 18 à 40 ans [28]. Le dépistage peut aujourd'hui être réalisé sans risque par angio-IRM *(figure 2)* ou tomodensitométrie spiralée. Des anomalies de la paroi artérielle ont exceptionnellement été rapportées dans des vaisseaux extracrâniens : anévrisme des artères coronaires, dissection de l'aorte ascendante... Le mécanisme reliant la formation d'un kyste à celle d'un anévrisme artériel reste hypothétique. Un dénominateur commun pourrait se trouver dans le tissu de soutien, respectivement la membrane basale et la lame élastique. L'anévrisme est trouvé dans les deux formes génétiques principales de PKD [33, 35].

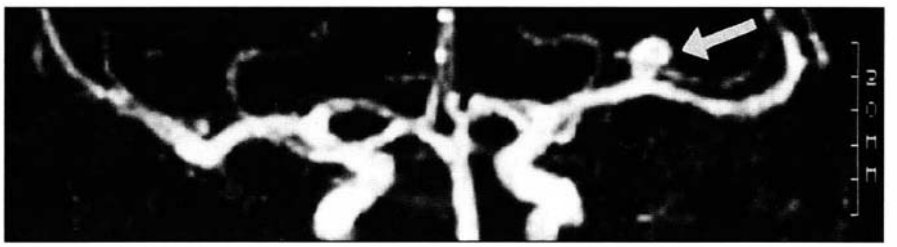

Figure 2. ***Angio-IRM du polygone de Willis chez une femme de 39 ans atteinte de PKD, mettant en évidence un anévrisme de 5 mm de diamètre de l'artère sylvienne gauche au niveau de la trifurcation.***

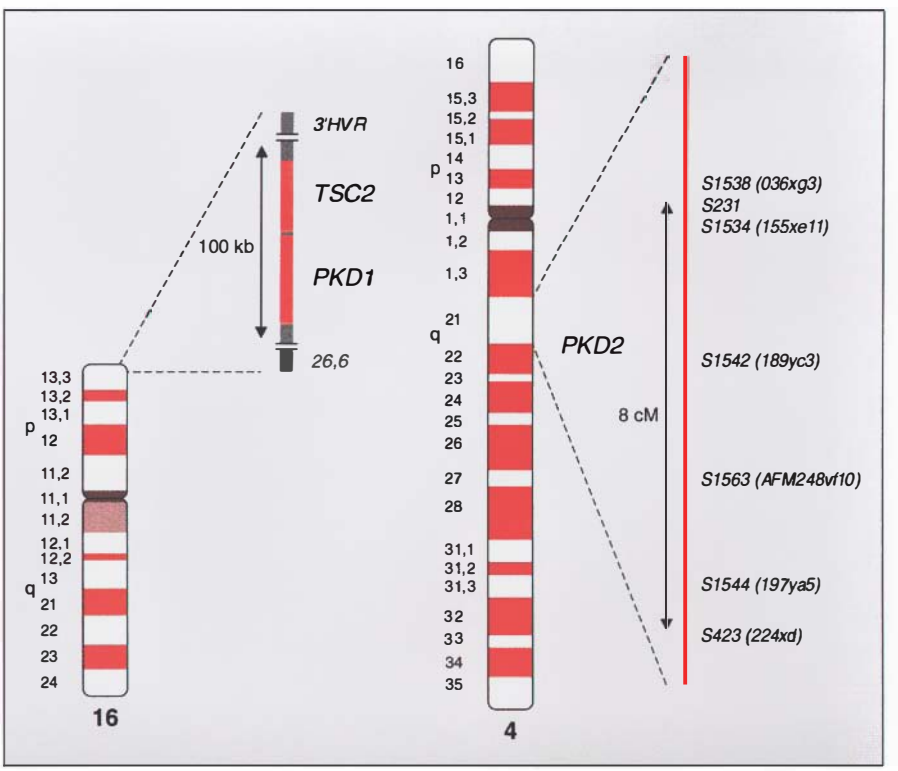

Figure 3. ***Localisation chromosomique des gènes* PKD1 *(chromosome 16) et* PKD2 *(chromosome 4).*** TSC2 *: deuxième gène de la sclérose tubéreuse de Bourneville. 3'HVR : région hypervariable* (highly variable region) *à proximité du gène de l'α-globine.* 26-6 *et* S1538 *à* S423 *: marqueurs polymorphiques.*

L'avancée génétique

L'identification de marqueurs chromosomiques entourant les gènes *PKD1* [3] et *PKD2* [5] *(figure 3)* permet maintenant de poser le diagnostic de PKD par une analyse de liaison génétique classique (avec les limites bien connues de ce type d'analyse, notamment la nécessité d'avoir préalablement exploré d'autres membres de la famille, atteints et non atteints). Le diagnostic génétique trouve essentiellement son application chez des individus de moins 30 ans chez lesquels l'imagerie rénale reste hésitante [2]. Le diagnostic prénatal en vue d'une interruption de grossesse est rarement pratiqué [36-38], ce qui est compréhensible pour une affection ne se manifestant, en général, que tardivement et qui ne conduit pas toujours à l'insuffisance rénale terminale [1].

• Identification de *PKD1*

Il aura fallu neuf années de recherche intensive pour que le gène *PKD1* soit enfin identifié [4]. Une difficulté de taille tenait au fait que plusieurs copies d'une grande partie du gène sont répétées dans son voisinage immédiat, donnant lieu à des transcrits dont la séquence est analogue mais non identique à celle de *PKD1 (m/s n° 10, vol. 10, p. 1050 et n° 9, vol. 11, p. 1348).* L'étincelle a jailli de la conjonction du travail de généticiens s'intéressant à la sclérose tubéreuse et de la sagacité de cliniciens étudiant une polykystose familiale *(m/s n°6-7, vol. 10, p. 760)* [4]. Les premiers avaient localisé un (deuxième) gène de la sclérose tubéreuse *(TSC2)* sur le chromosome 16, au voisinage immédiat de *PKD1*. Les seconds avaient été frappés de la coexistence d'une polykystose rénale et d'une sclérose tubéreuse chez un garçon dont la sœur et la mère avaient exclusivement une polykystose rénale ; ils trouvèrent une translocation équilibrée de l'extrémité du bras court du chromosome 16 sur le chromosome 22 chez la sœur et la mère tandis que, chez le garçon, la translocation n'était pas équilibrée, se soldant par l'absence de l'extrémité du bras court du chromosome

RÉFÉRENCES

26. Ogborn MR, Sareen S. Amelioration of polycystic kidney disease by modification of dietary protein intake in the rat. *J Am Soc Nephrol* 1995; 6: 1649-54.

27. Levy M, Duyme M, Serbeloni P, Conte F, Sessa A, Grünfeld JP. Is progression of renal involvement similar in twins with ADPKD? *Contrib Nephrol* 1995; 115: 65-71.

28. Chauveau D, Pirson Y, Le Moine A, Franco D, Belghiti J. Grünfeld JP. Manifestations extrarénales de la polykystose autosomique dominante. In: Funck-Brentano JL, Bach JF, Kreis H, Grünfeld JP, eds. *Actualités néphrologiques de l'hôpital Necker.* Paris: Flammarion, 1996: 185-208.

29. Que F, Nagorney DM, Gross JB, Torres VE. Liver resection and cyst fenestration in the treatment of severe polycystic liver disease. *Gastroenterology* 1995; 108: 487-94.

30. Torres VE. Polycystic liver disease. In: Watson ML, Torres VE, eds. *Polycystic kidney disease.* Oxford: Oxford University Press, 1996 ; 500-29.

31. Cobben JM, Breuning MH, Schoots C, Ten Kate LP, Zerres K. Congenital hepatic fibrosis in autosomal-dominant polycystic kidney disease. *Kidney Int* 1990; 38: 880-5.

32. Desmet VJ. Congenital diseases of intrahepatic bile ducts: variations on the theme « ductal plate malformation ». *Hepatology* 1992; 16: 1069-83.

33. Pirson Y, Chauveau D. Intracranial aneurysms in autosomal dominant polycystic kidney disease. In: Watson ML, Torres VE, eds. *Polycystic kidney disease.* Oxford: Oxford University Press, 1996: 530-47.

34. Chauveau D, Pirson Y, Verellen-Dumoulin C, Mac Nicol A, Gonzalo A, Grünfeld JP. Intracranial aneurysms in autosomal dominant polycystic kidney disease. *Kidney Int* 1994; 45: 1140-6.

35. Van Dijk MA, Chang PC, Peters DJM, Breuning MH. Intracranial aneurysms in polycystic kidney disease linked to chromosome 4. *J Am Soc Nephrol* 1995; 6: 1670-3.

36. Sujansky E, Kreutzer SB, Johnson AM, Lezotte DC, Schrier RW, Gabow PA. Attitudes of at-risk and affected individuals regarding presymptomatic testing for autosomal dominant polycystic kidney disease. *Am J Med Genet* 1990; 35: 510-5.

37. Macnicol AM, Wright AF, Watson ML. Education and attitudes in families with adult polycystic kidney disease. *Nephrol Dial Transplant* 1991; 6: 27-30.

38. Turco A, Peissel B, Quaia P, Morandi R, Bovicelli L, Pignati PF. Prenatal diagnosis of autosomal dominant polycystic kidney disease using flanking DNA markers and the polymerase chain reaction. *Prenat Diagn* 1992; 12: 513-24.

39. The American PKD1 Consortium (ADPKD1 Consortium) (represented by Burn TC, *et al.*). Analysis of the genomic sequence for the autosomal dominant polycystic kidney disease (PKD1) gene predicts the presence of a leucine-rich repeat. *Hum Mol Gen* 1995; 4: 575-82.

40. The International Polycystic Kidney Disease Consortium. Polycystic kidney disease: the complete structure of the *PKD1* gene and its protein. *Cell* 1995; 81: 289-98.

41. Hughes J, Ward CJ, Peral B, Aspinwall R, Clark K, San Millán, Gamble V, Harris PC. The polycystic kidney disease 1 (PKD1) gene encodes a novel protein with multiple cell recognition domains. *Nature Genet* 1995; 10: 151-9.

42. Harris PC, Ward CJ, Peral B, Hughes J. Polycystic kidney disease 1: identification and analysis of the primary defect. *J Am Soc Nephrol* 1995; 6: 1125-33.

43. Brook-Carter PT, Peral B, Ward CJ, Thompson P, Hughes J, Maheshwar MM, Nellist M, Gamble V, Harris PC, Sampson JR. Deletion of the *TSC2* and *PKD1* genes associated with severe infantile polycystic kidney disease: a contiguous gene syndrome. *Nature Genet* 1994; 8: 328-32.

44. Roelfsema JH, Breuning MH et The European PKD1 Consortium. La longue marche vers le gène PKD1. In: Funck-Brentano JL, Bach JF, Kreis H, Grünfeld JP, eds. *Actualités néphrologiques de l'hôpital Necker.* Paris, Flammarion, 1995.

45. Peral B, Gamble V, San Millán JL, Strong C, Sloane-Stanley J, Moreno F, Harris PC. Splicing mutations of the polycystic kidney disease 1 *(PKD1)* gene induced by intronic deletion. *Hum Mol Gen* 1995; 4: 569-74.

46. Peral B, San Millán JL, Ong ACM, Gamble V, Ward CJ, Strong C, Harris PC. Screening the 3' region of the polycystic kidney disease 1 *(PKD1)* gene reveals six novel mutations. *Am J Hum Genet* 1996; 58: 86-96.

47. Peral B, Ong ACM, San Millán JL, Gamble V, Rees L, Harris PC. A stable, nonsense mutation associated with a case of infantile onset polycystic kidney disease 1 (PKD1). *Hum Mol Gen* 1996; 5: 539-42.

48. Neophytou P, Constantinides R, Lazarou A, Pierides A, Deltas CC. Detection of a novel nonsense mutation and an intragenic polymorphism in the *PKD1* gene of a Cypriot family with autosomal dominant polycystic kidney disease. *Hum Genet* 1996; 98: 437-42.

49. Ward CJ, Turley J, Ong ACM, Comley P, Biddolph S, Chetty R, Ratcliffe PJ, Gatter K, Harris PC. Polycystin, the polycystic kidney disease 1 protein, is expressed by epithelial cells in fetal, adult, and polycystic kidney. *Proc Natl Acad Sci USA* 1996; 93: 1524-8.

50. Peters DJM, Spruit L, Klingel R, Prins F, Baelde HJJ, Giordano PC, Bernini LF, de Heer E, Breuning MH, Bruijn JA. Adult, fetal, and polycystic kidney expression of polycystin, the polycystic kidney disease-1 gene product. *Lab Invest* 1996; 75: 221-30.

51. Harris PC. Identification of a gene for autosomal dominant polycystic kidney disease: implications for understanding the pathogenesis and treatment of the disease. *Nephrol Dial Transplant* 1996; 11: 258-62.

16. Les auteurs en conclurent que (1) chez ces trois personnes, la translocation était responsable de la polykystose par interruption du gène *PKD1*, celui-ci étant situé dans la zone de cassure; (2) chez le garçon, l'absence du gène *TSC2*, perdu avec l'extrémité du bras court du chromosome 16, rendait compte de la sclérose tubéreuse associée [4]. La mise en évidence, dans d'autres familles atteintes de PKD, de mutations (différentes) dans la zone de cassure devait confirmer qu'il s'agissait bien du gène *PKD1*.

• Structure de *PKD1* et de la polycystine

A partir de cette découverte, plusieurs équipes ont entrepris une course-poursuite pour déchiffrer le gène, et esquisser ensuite la structure de la protéine correspondante [39-41]. Au prix d'une correction de la séquence de l'ADNc initialement publiée par le groupe européen, les trois Consortiums se sont accordés sur presque toute la structure d'un gène s'étendant sur 52 kb, et comptant 46 exons [39-41]. Il existe une petite divergence au niveau de deux exons: le Consortium international a identifié un exon supplémentaire dans l'intron 16 [40] et le groupe de P. Harris a décrit un intron supplémentaire divisant le dernier exon [41]. Dans les deux cas, la structure intron/exon décrite par Hughes [41] est en accord avec la séquence génomique publiée par le Consortium américain [39].

Le gène *PKD1* forme un transcrit primaire de 14,5 kb qui code pour une protéine de 4302/3 acides aminés, désormais appelée polycystine [41, 42]. A l'instar de beaucoup de molécules d'adhérence, la polycystine semble pouvoir se présenter sous différentes tailles d'un tissu à l'autre à la suite d'un épissage différentiel du transcrit primaire [42].

Le modèle proposé par le groupe de P. Harris pour la polycystine [41] a été commenté dans ces colonnes *(m/s n° 9, vol. 11, p. 1348)*. Cette glycoprotéine est essentiellement extracellulaire et comporte probablement plusieurs domaines transmembranaires et une extrémité carboxy-terminale intracytoplasmique. La succession des motifs identifiés tout au

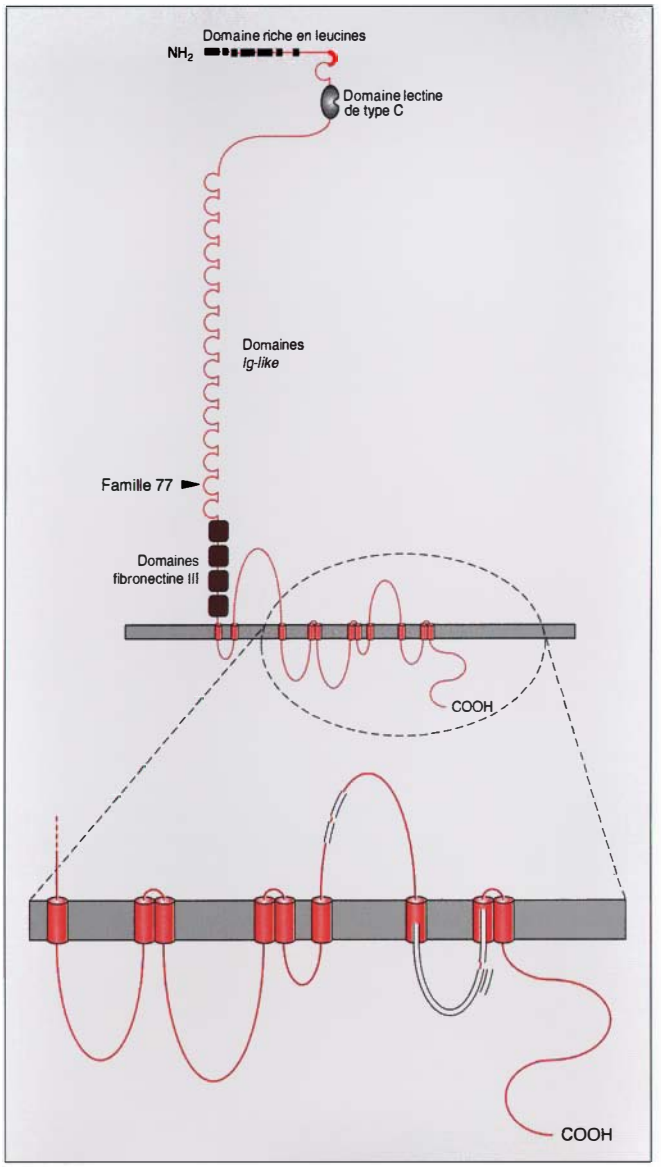

Figure 4. ***Schéma de la molécule de polycystine avec l'agrandissement de la région C-terminale dans laquelle ont été décrites toutes les mutations, à l'exception de la translocation (famille 77) ayant conduit à la découverte du gène* PKD1** *[4]. Les têtes de flèche indiquent les 7 mutations ayant pour résultat une amputation de l'extrémité C-terminale (avec la permission de Peter Harris et de l'*American Journal of Human Genetics*, copyright 002-9297/96/5801-0011) [46].*

long de l'extrémité extracellulaire en fait une molécule originale sans équivalent. L'analogie de certains de ces motifs avec des domaines de protéines déjà bien connus suggère des hypothèses sur la fonction de la polycystine. Par exemple, le domaine riche en leucine proche de l'extrémité amino-terminale est habituellement impliqué dans des interactions entre cellules ou entre cellule et matrice extracellulaire; le domaine transmembranaire pourrait avoir une fonction de récepteur ou de canal [42].

• Mutations de *PKD1*

A la suite du cas princeps ayant permis l'identification du gène *PKD1* [4], une délétion étendue touchant à la fois les gènes *PKD1* et *TSC2* a été décrite chez 6 enfants ayant une polykystose rénale précoce et sévère associée à une sclérose tubéreuse (la délétion étant de taille différente dans chacun des cas) [43].

L'étude des mutations de *PKD1* s'avère singulièrement compliquée par l'analogie d'une grande partie du gène avec des régions chromosomiques adjacentes [44]. Seule la région génomique dépourvue de cette analogie – à savoir l'extrémité 3' couvrant un transcrit d'environ 2,75 kb du transcrit – a pu être systématiquement explorée à ce jour. Quinze mutations (dont treize sont représentées sur la *figure 4*) ont été décrites dans cette région [4, 45-48]. Toutes sont différentes. Deux sont des néomutations. Neuf ont pour résultat une amputation de l'extrémité carboxy-terminale de la polycystine, tandis que les six autres sont des mutations ponctuelles ne modifiant pas le cadre de lecture. La mise en évidence d'un transcrit du gène muté suggère qu'une polycystine anormale est bel et bien produite alors que certaines des grandes délétions dont il est question plus haut ont pour effet d'inactiver le gène...

• Synthèse de la polycystine

Sitôt la séquence de la polycystine connue, des anticorps ont été produits afin d'étudier sa synthèse. La polycystine apparaît produite en grande quantité dans le rein fœtal, essentiellement dans les épithéliums tubulaires et, dans une moindre mesure, dans l'épithélium glomérulaire [49, 50]. Dans le rein adulte, le marquage reste net dans les mêmes structures corticales mais est beaucoup plus faible dans le reste du néphron [49, 50]. De façon un peu inattendue, le marquage est intense dans l'épithélium des kystes rénaux. Ce marquage est même observé dans les kystes d'un patient ayant une délétion étendue de *PKD1* emportant le site de reconnaissance de l'anticorps anti-polycystine, ce qui démontre que, dans ce cas, c'est l'allèle normal de *PKD1* qui est surexprimé... S'agit-il d'une réaction de rétrocontrôle sollicitant l'allèle normal? Comme on le voit, l'effet des mutations de *PKD1* est encore loin d'être clair.

• Identification de *PKD2*

Trois ans après sa localisation dans la région q21-23 du chromosome 4, le gène *PKD2* vient d'être identifié [7]. Une mutation a été mise en évidence dans trois familles: il s'agissait chaque fois d'une mutation non-sens, différente dans chaque famille. Le produit du gène prédit par les auteurs est une

protéine membranaire comportant probablement 6 domaines transmembranaires. Elle présente 50 % de similitude avec la polycystine mais en diffère par la taille (elle ne compte que 968 acides aminés), l'ancrage cellulaire (les deux extrémités de la molécule sont intracellulaires) et, probablement, la fonction (canal ionique ?) [7]. Sa relation avec PKD1 reste à déterminer : PKD1 pourrait être le régulateur de l'activité de PDK2 [7].

Conclusion

En 10 ans, nos connaissances sur la PKD ont fait un bond considérable, grâce à la persévérance de physiologistes explorant le processus kystique et, surtout, grâce au travail systématique de généticiens exploitant toutes les ressources du clonage de position, aidés en cela par la sagacité de certains cliniciens. Et pourtant, le scénario reliant la mutation aux observations physiopathologiques et, *in fine*, aux manifestations cliniques, reste à écrire... Certains l'ont esquissé [51] : le rôle d'agent de liaison entre membrane basale et épithélium que semble avoir la polycystine est probablement crucial au cours de l'embryogenèse ; s'il est mal joué, la constitution de la membrane basale et la différentiation de l'épithélium peuvent s'en trouver gravement affectées. Ces hypothèses doivent maintenant être testées. La localisation cellulaire des protéines PKD1 et PKD2 doit être précisée, au niveau du rein, du foie, des parois vasculaires. Leurs ligands doivent être identifiés.

L'élucidation de la fonction des protéines impliquées dans la genèse de la PKD permet d'espérer l'élaboration d'une riposte pharmacologique. Obtenir le ralentissement de la croissance des kystes serait déjà un succès pour les malades qui échapperaient ainsi à l'insuffisance rénale...

Le démontage du mécanisme de la PKD pourrait enfin aider à mieux comprendre le processus de la kystogenèse, qui est au centre de bien d'autres maladies, génétiques et acquises ■

Remerciements

Nous remercions Jeroen Roelfsema, Ph. D., pour la réalisation de la *figure 3* et Madame Rita Jacobs pour la mise en page du manuscrit.

TIRÉS À PART

Y. Pirson.

Summary

Autosomal dominant polycystic kidney disease

Autosomal dominant polycystic kidney disease (ADPKD), the most frequent inherited kidney disease, usually manifest in adulthood, is characterized by the development of multiple renal cysts variably associated with extra-renal abnormalities. Pathophysiologic studies have shown that expansion of kidney cysts results from transepithelial fluid secretion and cellular proliferation of relatively immature cells, in association with remodeling of the tubular basement membrane. Interstitial fibrosis and widespread apoptosis likely contribute to the loss of renal function. Clinical determinants of progression to renal insufficiency are the genetic form of the disease, gender and probably blood pressure level. Liver cysts, occurring in 80 % of patients by age 50, are usually asymptomatic. Some patients with massive polycystic liver may require cyst fenestration and/or resection. Cerebral aneurysm is detected in 8 % of patients overall, and in 16 % of those with a family history of cerebral aneurysm. It may rupture and lead to subarachnoid haemorrhage. Screening for cerebral aneurysm is recommended in young patients with a positive family history. The gene responsible for 85 % of the cases *(PKD1)*, has been identified in chromosome region 16p13. It covers 52 kb and includes 46 exons giving a transcript of 14.5 kb coding for a protein of 4,203 amino acids, now called polycystin. Polycystin is probably an integral membrane protein with multiple extra-cellular domains that are involved in cell-cell and/or cell-matrix interactions. The gene accounting for the vast majority of the remaining cases *(PKD2)* has been identified in chromosome region 4q21. It codes for a protein of 968 amino acids, which appears to be a transmembrane protein, putatively functioning as an ion channel or pore. PKD1 could act as the regulator of PKD2 activity. Disruption of communication between matrix and cell by the mutated protein could account for the whole clinico-pathological features of ADPKD. Further understanding of both the function of PKD1 and PKD2 proteins and the cystic pathway should pave the way for therapeutic intervention.

m/s

À PARAÎTRE

n° 2 - vol. 13 - Février 97

Les francophones d'Amérique