

Deux grands pas vers un diagnostic clinique de la maladie d'Alzheimer

La démence sénile de type Alzheimer est devenue, avec le vieillissement de la population dans les pays développés, une des causes majeures d'hospitalisation de longue durée. Il est donc paradoxal que le diagnostic de la maladie demeure en fait présumé jusqu'à examen de la pièce anatomique.

L'absence d'identification de la maladie tient à la similitude entre les signes cliniques des divers types de démence, qu'elles soient d'origine toxique, métabolique, vasculaire ou dégénérative. La plupart des démences atteignant la personne âgée se traduisent en effet par un tableau de troubles cognitifs où s'imposent les problèmes de mémorisation et de mémoire des faits récents.

En l'absence de confusion, il existe dans la maladie d'Alzheimer une atteinte des fonctions supérieures comprenant notamment une aphasia (trouble du langage), une apraxie (trouble de l'organisation du mouvement volontaire) et une agnosie (trouble de l'identification des objets). Outre la difficulté que l'on a à explorer ces fonctions chez des malades déments, la présence de ces troubles très généraux liés à une atteinte du cortex cérébral ne peut pas être pathognomonique de la démence de type Alzheimer.

Le seul vrai test diagnostique serait la réalisation d'une biopsie cérébrale, permettant d'observer les signes anatomo-pathologiques caractéristiques, la dégénérescence neurofibril-

laire (présence de filaments hélicoïdaux enchevêtrés dans le corps cellulaire et les dendrites primaires de neurones) et les plaques séniles (structures complexes formées d'un cœur de substance amyloïde et d'organelles diverses, entourées de cellules gliales [1] (figure 1)). Il est évident, cependant, qu'un tel geste neurochirurgical soulève de nombreuses interrogations éthiques, puisqu'il s'agirait — à l'aide d'un examen dangereux chez un malade âgé et fatigué — de diagnostiquer positivement une affection pour laquelle on n'a, jusqu'à présent, aucun traitement.

Un diagnostic clinique de la maladie d'Alzheimer, ou du moins un diagnostic d'exclusion, aurait cependant son utilité. En effet, les démences qui se développent chez la personne âgée ont parfois, même si c'est rarement, une étiologie curable. Faire cliniquement la différence entre une maladie d'Alzheimer — incurable à l'heure actuelle — et une démence d'origine toxique, carencielle (due à certains médicaments ou à une carence en vitamines B1 ou B12, par exemple) ou à un trouble métabolique ou endocrinien (dysparathyroïdie, troubles hydro-électriques...) aurait bien sûr un certain intérêt. Il est clair que le diagnostic positif de troubles hydro-électriques ne se fait pas habituellement par exclusion avec une maladie d'Alzheimer (!), mais le problème posé aux neurologues est différent : en présence de signes de départ d'une démence sénile de type Alzheimer chez une personne âgée chez laquelle on observe des troubles hydro-électriques, doit-on considérer que la

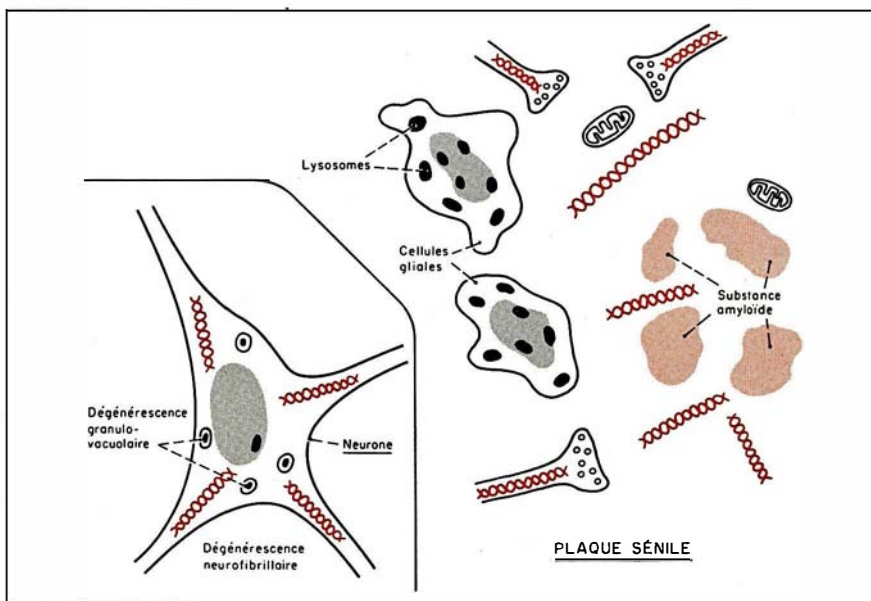


Figure 1. Principaux signes anatomo-pathologiques de la maladie d'Alzheimer, la dégénérescence neurofibrillaire et la plaque sénile.

RÉFÉRENCES

1. Traber J, Gispén WH, Senile dementia of the Alzheimer type : early diagnosis, neuropathology and animal models. Heidelberg : Springer Verlag, 1986 : 376.
2. Mori H. Ubiquitin is a component of paired helical filaments in Alzheimer's disease. *Science* 1987 ; 235 : 1641-4.
3. Brion JP, Passareiro H, Nunez J, Flament-Durand J. Immunological detection of Tau protein in neurofibrillary tangles of Alzheimer's disease. *Arch Biol* 1985 ; 95 : 229-35.
4. Wolozin BL, Pruchnicki A, Dickson DW, Davies P. A neuronal antigen in the brains of Alzheimer patients, *Science* 1986 ; 232 : 648-50.
5. Delacourte A, Defossez A. Alzheimer's disease : Tau proteins, the promoting factors of microtubule assembly, are major components of paired helical filaments. *J Neurol Sci* 1986 ; 76 : 173-86.
6. Flament S, Delacourte A, Hemon B, Defossez A. Direct biochemical evidence for an abnormal phosphorylation of Tau proteins during Alzheimer's disease. *CR Acad Sci (Paris)* 1989 ; 308 : 77-82.
7. Talamo BR, Rudel RA, Kosik KS, *et al.* Pathological changes in olfactory neurons in patients with Alzheimer's disease. *Nature* 1989 ; 337 : 736-9.
8. Serby M, Corwin J, Conrad P, Rotrosen J. Olfactory dysfunction in Alzheimer's disease and Parkinson's disease. *Am J Psychiat* 1985 ; 142 : 781-2.
9. Pearson RCA, Esiri MM, Hiorns RW, Wilcock GK, Powell TPS. Anatomical correlates of the distribution of the pathological changes in the neocortex in Alzheimer's disease. *Proc Natl Acad Sci USA* 1985 ; 82 : 4531-4.
10. Graziadei PPC, Monti-Graziadei GA. Neurogenesis and neuron regeneration in the olfactory system of mammals. *J Neurocytol* 1979 ; 8 : 1-18.
11. Jacobson M. Developmental neurobiology. Cambridge MA : MIT Press, 1979.
12. Carden MJ, Trojanowski JQ, Schlaepfer WW, Lee V. Two stage expression of neurofilament polypeptides during rat neurogenesis with early establishment of adult phosphorylation pattern. *J Neurosci* 1987 ; 7 : 3489-504.
13. La maladie d'Alzheimer. Plaquette éditée par la fondation IPSEN, 1988.

démence est primaire — donc incurable, le cas le plus fréquent — ou secondaire, et donc éventuellement susceptible d'amélioration ? Une autre raison, non négligeable, qui pousse les neurobiologistes vers la recherche d'un diagnostic clinique de la maladie d'Alzheimer est l'utilité d'un diagnostic positif précis avant l'essai de thérapeutiques éventuelles. C'est donc avec un intérêt tout particulier que l'on a accueilli deux séries de résultats ouvrant probablement la voie à des tests cliniques praticables qui permettraient le diagnostic clinique de la maladie d'Alzheimer.

Un grand nombre de travaux ont permis, tout d'abord, d'identifier des protéines spécifiquement présentes dans les lésions histologiques caractéristiques de la maladie d'Alzheimer. On a ainsi démontré la présence au niveau des dégénérescences neurofibrillaires de concentrations particulièrement élevées d'ubiquitine [2] et d'une protéine constitutive des microtubules, la protéine Tau [3]. Des anticorps monoclonaux qui reconnaissent certaines protéines associées aux lésions typiques de la maladie d'Alzheimer commencent à être disponibles [4]. L'équipe d'André Delacourte (Lille) vient de découvrir deux marqueurs biochimiques précoces de la dégénérescence neurofibrillaire sous la forme de protéines Tau 64 et 69 dont le poids moléculaire élevé — les protéines Tau normales font entre 45 et 62 kDa — est peut-être lié à une phosphorylation anormale [5, 6]. Si la présence de ces deux protéines Tau 64 et 69 est vérifiée d'une façon générale dans les cas de dégénérescence neurofibrillaire liés à la maladie d'Alzheimer, et lorsque des anticorps les reconnaissant spécifiquement auront été créés, il s'agira effectivement d'une technique fiable d'identification de la maladie. Encore faudra-t-il disposer du tissu nerveux sur lequel réaliser cette analyse.

C'est à ce problème que semble pouvoir répondre le travail de Barbara Talamo et de ses collaborateurs [7] de Boston (USA). Cette équipe s'est intéressée à une région du système nerveux central accessible à la biop-

sie, l'épithélium olfactif. L'intérêt porté aux neurones de cet épithélium ne découle pas seulement de leur localisation. Des troubles de l'olfaction existent en effet chez des patients s'enfonçant dans la démence, à type de défaut de détection et/ou de discrimination des odeurs [8] à un stade de la maladie où il est encore possible de les interroger à ce propos. Des études anatomiques ont également suggéré une atteinte des voies olfactives dans leur ensemble au cours de la maladie d'Alzheimer [9]. Le travail de Talamo *et al.* a donc consisté à rechercher *post-mortem* les signes anatomo-pathologiques typiques de la maladie chez des malades déments. Le résultat a été très positif, bien que de véritables dégénérescences fibrillaires n'aient pas été observées. Les auteurs rapportent en effet la présence totalement pathologique de masses neuritiques dans l'épithélium olfactif et l'augmentation de la densité des neurofilaments. Ces structures anormales sont reconnues par des anticorps monoclonaux caractéristiques de la maladie d'Alzheimer comme ALZ50 [4]. Il est intéressant de noter que les neurones de l'épithélium olfactif sont très particuliers, car ils continuent à proliférer tout au long de la vie [10], alors que la dernière mitose de l'ensemble des autres neurones est prénatale et précède la migration et la différenciation [11]. Ces neurones gardent en fait continuellement une forme immature et, en particulier, contiennent peu de neurofilaments [12]. Les résultats de Talamo *et al.* [7] n'en sont que plus clairs quant à la reconnaissance du caractère pathologique de l'épithélium prélevé à l'autopsie chez les malades alzheimeriens. La biopsie de l'épithélium olfactif fera-t-elle bientôt partie de l'examen neurologique de routine dans les cas de suspicion de démence, on peut raisonnablement penser que oui, en l'absence d'une quelconque alternative, si les résultats de Talamo *et al.* sont confirmés bien sûr.

Marc Peschanski

ml/s n° 6 vol. 5, juin 89