

# Génétique des dégénérescences maculaires

Josseline Kaplan  
Jean-Michel Rozet  
Sylvie Gerber  
Dominique Ducroq  
Éric Souied  
Isabelle Perrault  
Arnold Munnich

Les dégénérescences maculaires sont des affections dégénératives de la région centrale de la rétine, associant des anomalies primaires de l'épithélium pigmentaire et de la rétine sensorielle avec, dans la majorité des cas, une accumulation de matériel phospholipidique sous la forme de dépôts visibles au niveau de l'épithélium pigmentaire du pôle postérieur de la rétine. Ces lésions entraînent une atrophie progressive de l'épithélium pigmentaire central avec, par voie de conséquence, une atteinte des cônes localisés à cet endroit et, à terme, une diminution très sévère de l'acuité visuelle. Il s'agit d'affections héréditaires autosomiques, dominantes ou récessives, pour lesquelles de très grands progrès ont été effectués au cours de ces dernières années grâce à l'identification des gènes responsables. Ces travaux permettent une meilleure connaissance de la physiopathologie de ces affections et ouvrent la voie vers l'étude de maladies de la personne âgée, longtemps considérées comme un simple reflet du vieillissement rétinien.

## ADRESSES

J. Kaplan : *médecin généticien, directeur de recherches à l'Inserm.* J.M. Rozet : *ingénieur d'études.* S. Gerber : *ingénieur d'études.* D. Ducroq : *ingénieur d'études.* E. Souied : *médecin ophtalmologiste, étudiant en thèse de sciences.* I. Perrault : *étudiante en thèse de sciences.* A. Munnich : *professeur de génétique médicale, médecin des hôpitaux de Paris, directeur de l'U. 393 de l'Inserm, chef du service de génétique médicale de l'hôpital Necker-Enfants Malades.* Unité de recherches sur les handicaps génétiques de l'enfant, Inserm U. 393, Hôpital Necker-Enfants Malades, 149, rue de Sèvres, 75743 Paris Cedex 15, France.

**L**es dégénérescences de la région centrale de la rétine représentent une cause majeure de malvoyance profonde et affectent tous les âges de la vie. Par leur retentissement immédiat sur l'acuité visuelle diurne, elles constituent un handicap grave, entravant sévèrement la vie scolaire, sociale et professionnelle des sujets atteints. Elles peuvent donc être considérées comme une des grandes maladies de la vision à combattre en priorité pour répondre à la fois à « des exigences du cœur » et à des préoccupations de santé publique, puisque, s'agissant des formes les

plus tardives – les dégénérescences maculaires liées à l'âge – elles affectent 12 % de la population au-delà de 65 ans et représentent actuellement la première cause de cécité à partir de cet âge.

## Définition

Le terme de dégénérescence maculaire est habituellement réservé à un groupe d'affections héréditaires de la rétine offrant à l'examineur des anomalies visibles au pôle postérieur de la rétine, lésions dégénératives survenant sur un œil auparavant normal, entraînant une altération de la

fonction maculaire et par voie de conséquence une diminution de la vision centrale. Ces lésions associent diversément des anomalies de l'épithélium pigmentaire et de la rétine sensorielle, ainsi que des *drusen* et des lésions exsudatives et/ou hémorragiques.

C'est pourquoi, par souci académique, nous excluons de cette étude les affections primitives des photorécepteurs sans lésions primaires de l'épithélium pigmentaire, c'est-à-dire les dystrophies des cônes et les dystrophies mixtes des cônes et des bâtonnets qui peuvent pourtant prêter à confusion avec les dégénérescences maculaires surtout si les patients ne sont pas vus au tout début de l'installation de leurs troubles.

### Épidémiologie et santé publique

Certaines affections répondant aux critères précités sont très rares et leur fréquence est difficilement estimable. Au contraire, la dégénérescence maculaire liée à l'âge représente la cause principale de cécité dans les pays industrialisés.

### La dégénérescence maculaire de l'enfant ou maladie de Stargardt

La maladie de Stargardt représente la cause la plus fréquente de dystrophies rétinienne centrale de l'enfant (*m/s* 1993, n° 12, p. 1418). Elle rend compte d'au moins 7% de l'ensemble des rétinopathies héréditaires [1]. Par son apparition brutale chez l'enfant autour de l'âge de 7 ans, elle a un retentissement spectaculaire sur la vie scolaire de ces patients, puisque la maladie les transforme en amblyopes profonds en quelques semaines.

### La forme un peu plus tardive de l'adulte jeune

Cette forme survient autour de l'âge de 20 ans et frappe donc des jeunes gens à la fin de leurs études ou au début de leur orientation professionnelle. La survenue de cette malvoyance modifie brutalement le cours de leur existence, entrave un avenir à peine ébauché et est donc ressentie extrêmement douloureusement.

### Les dégénérescences maculaires liées à l'âge

Quant aux dégénérescences maculaires liées à l'âge, elles constituent une entité nouvelle reflétant le vieillissement de la population du monde occidental et l'accroissement de l'espérance de vie. Le nombre de cas de dégénérescences maculaires liées à l'âge augmente parallèlement avec l'augmentation de la longévité, atteignant 4% de la population entre 55 et 65 ans, 12% entre 65 et 75 ans et 30% après 75 ans [2]. Cette fréquence très élevée, associée à la sévérité de la déficience visuelle qui interdit brutalement à ces sujets âgés les plaisirs de la lecture, de la télévision ou des travaux manuels, en font un problème aigu de santé publique en cette fin de siècle, et expliquent la pression exercée par cette population auprès des chercheurs, pour que des causes soient déterminées et des mesures préventives et curatives envisagées.

### Les principales dégénérescences maculaires et leur déterminisme génétique

De très grands progrès ont été effectués au cours des cinq dernières années dans la reconnaissance et l'individualisation des dystrophies rétinienne centrale grâce à l'identification des gènes en cause, alors que la plupart de ces affections avaient été parfaitement décrites dès le début du siècle. La liste présentée ici n'est naturellement pas exhaustive, mais repose sur les découvertes les plus marquantes dans le domaine de la cartographie génétique [3].

### La maladie de Stargardt

• *La maladie de Stargardt*  
Décrite par Karl Stargardt au début du siècle, il s'agit d'une dystrophie maculaire pure, caractérisée par la survenue brutale entre 7 et 12 ans d'une baisse importante de l'acuité visuelle, d'évolution rapide, transformant en quelques mois ces enfants en amblyopes profonds. Au stade de début, c'est-à-dire à l'apparition de la baisse d'acuité visuelle, le fond d'œil est encore quasi normal, tout au plus l'examineur expérimenté pourra-t-il

visualiser un léger granité maculaire. En outre, les signes d'accompagnement sont inexistant (pas de photophobie, pas de dyschromatopsie). Aussi l'enfant est-il souvent considéré comme un simulateur et cela d'autant plus que l'affection apparaît à l'âge de l'apprentissage de la lecture, ce qui a conduit certains patients vers des classes de perfectionnement pour enfants en difficultés scolaires! En quelques mois, toutefois, le fond d'œil va devenir évocateur en montrant des remaniements pigmentaires de la région fovéolaire à type d'atrophie de l'épithélium pigmentaire de la région maculaire. Autour de la macula, sont observées, dans un grand pourcentage de cas, des taches blanchâtres appelées *fundus flavimaculatus* (*figure 1*) [4, 5]. A ce stade, les examens complémentaires sont très importants. (1) L'angiographie en fluorescence confirme le diagnostic par la présence de trois signes majeurs: (a) un aspect dit en « œil de bœuf » qui correspond à l'alternance de zones de masquage et d'effet fenêtre dans la région maculaire; (b) un silence choroïdien qui correspond au masquage du pommelé choroïdien; et (c) la présence de taches flavimaculées pérимaculaires hyperfluorescentes (*figure 2*). (2) Le relevé du champ visuel met en évidence un scotome central alors que le champ visuel périphérique est normal. (3) Et surtout l'électrophysiologie est stricte-

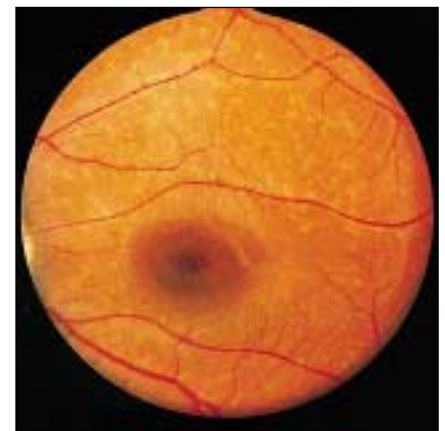

Figure 1. *Fond d'œil caractéristique d'une maladie de Stargardt. Noter l'aspect granité, dépoli, au centre de la rétine, dans la région maculaire. En zone pérимaculaire, on peut observer des taches blanchâtres, diffuses, dites flavimaculées.*

ment normale: électrorétinogramme (ERG) et potentiels évoqués visuels (PEV) attestent qu'il n'y a pas de dysfonctionnement primaire des cônes et permettant le diagnostic différentiel avec les dystrophies des cônes ou les dystrophies mixtes des cônes et des bâtonnets (*cone-rod dystrophies*) [6]. Après quelques années d'évolution, apparaissent une intolérance profonde à la lumière et un trouble de la discrimination des couleurs, singulièrement d'axe rouge-vert. L'ERG peut alors s'altérer dans les composantes photopiques, témoignant de l'atteinte secondaire et sévère des cônes.

Les enfants atteints de cette affection ne peuvent poursuivre une scolarité normale puisque, en deux ou trois ans, ils ont une acuité visuelle centrale inférieure à 1/10, mais leur rétine périphérique reste intacte tout au long de leur vie, leur permettant une déambulation relativement aisée.

• *Le fundus flavimaculatus à début tardif (FFM)*

À côté de ces formes typiques de la maladie de Stargardt, Franceschetti, en 1965 [7], décrit une autre forme

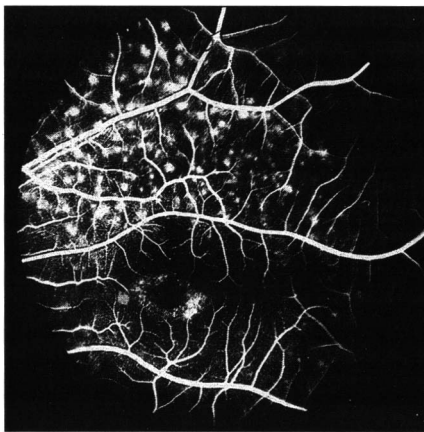


Figure 2. **Angiographie en fluorescéine dans la maladie de Stargardt.** Noter l'hypofluorescence centrale fovéolaire, entourée d'une couronne hyperfluorescente qui correspond à des altérations de l'épithélium pigmentaire laissant voir la fluorescence choroïdienne. Cette couronne hyperfluorescente est elle-même entourée d'un halo hypofluorescent. Le tout représente l'image en « œil de bœuf » très fréquemment observée dans la maladie de Stargardt. En zone périmaculaire, les taches flavimaculées prennent un aspect hyperfluorescent.

de dystrophie maculaire avec taches qu'il nomma *fundus flavimaculatus*. Dans cette affection l'aspect ophtalmoscopique est très similaire à l'affection décrite par Stargardt, mais en différant par un début plus tardif, après l'âge de 20 ans, et variable d'une famille à l'autre, et même d'un individu à l'autre à l'intérieur d'une famille [7]. L'évolution de ces formes est également beaucoup plus lente et le pronostic final meilleur. Dans les années qui suivirent, la majorité des cas décrits par Franceschetti furent considérés comme semblables à ceux décrits par Stargardt et les deux phénotypes ont été considérés comme des manifestations différentes de la même maladie [5, 8, 9]. Cette hypothèse fut reprise et défendue en 1994 par Weleber qui postula que si la perte d'acuité visuelle et la dégénérescence maculaire commençaient dans la première décennie de la vie, il fallait parler de maladie de Stargardt, alors que si la maladie commençait plus tard dans la vie avec une évolution plus lente et une meilleure préservation de l'acuité visuelle, le terme *fundus flavimaculatus* était préférable [9].

• *Génétique de ce spectre d'affections*

Les deux affections sont des maladies héréditaires monofactorielles à transmission autosomique récessive. En 1993, nous avons localisé le gène responsable de la maladie de Stargardt (*STGD*) sur le bras court du chromosome 1, dans une région considérée comme la sous-bande chromosomique 1p21-p13 [10] que nous avons assignée plus tard physiquement à la région 1p22.1 [11]. De surcroît, dès 1993, nous avons, contre toute attente, énoncé l'homogénéité génétique de la maladie. En 1994, nous avons localisé le gène responsable des FFM sur le même locus et confirmé l'homogénéité de la maladie, tant pour les formes précoces que pour les formes tardives [12]. Considérant le très large spectre d'âges de début dans notre série de FFM, nous avons soulevé, dès cette époque, l'hypothèse d'un lien possible avec les très fréquentes dégénérescences maculaires liées à l'âge et, plus généralement, celle d'un éventuel continuum de dégénérescences maculaires sur ce locus, depuis la première enfance jusqu'à des âges très avancés de la vie [12].

• *Identification du gène ABCR*

Dès 1995, à partir de marqueurs d'ADN polymorphes encadrant l'intervalle génétique contenant le gène responsable de la maladie de Stargardt et/ou du FFM. Nous avons construit un *contig* de chromosomes artificiels de levure (YAC, *yeast artificial chromosomes*) dans lequel nous avons isolé plusieurs séquences codantes uniques (EST, *expressed sequence tags*), certaines correspondant à des cadres ouverts de lecture. Nous avons, de ce fait, pu exclure plusieurs gènes à l'origine de ces affections.

En novembre 1996, un gène identifié dans ce *contig* fut considéré avec un enthousiasme particulier, car d'une part, il avait été isolé par le criblage d'une banque d'ARN messagers rétiniens et, d'autre part, il était extrêmement voisin des gènes murins *ABC1* et *ABC2* (pour *ATP binding cassette*). Ces gènes codent pour des protéines appartenant à une grande famille de protéines impliquées dans le transport transmembranaire actif de nombreux substrats (lipides, substances hydrophobes, peptides divers). Ce gène fut donc considéré comme un excellent gène candidat. Nous avons alors entrepris l'identification de sa structure génomique et ces travaux étaient en cours lorsque Allikmets *et al.* [13] publièrent, en mars 1997, l'implication de ce gène dans la maladie de Stargardt (*m/s 1997, n° 12, p. 1485*). Ce gène, présent dans la rétine et absent dans 50 autres tissus, a été dès lors considéré comme spécifique de la rétine et appelé *ABCR* (pour *ABC retinal*). Dans leur publication, Allikmets *et al.* annonçaient que le gène *ABCR* contenait au moins 36 exons, mais ils ne rapportaient que 21 jonctions exons-introns disponibles pour l'étude des patients. Quarante-huit familles américaines affectées par une maladie de Stargardt étaient étudiées dans cet article et 19 mutations différentes étaient décrites. Toutefois, aucune corrélation phénotype-génotype n'était discutée.

Depuis cette date, nous avons caractérisé la structure génomique complète du gène *ABCR*, identifié 14 nouveaux exons, ce qui porte le nombre total à 50 exons pour un ADNc long de 7 kilobases. En outre, nous avons caractérisé les 29 jonctions exons-

introns supplémentaires permettant la recherche de mutations dans la séquence codante totale du gène pour tous les patients [14]. C'est ainsi que 40 familles indépendantes furent analysées dans notre laboratoire. Des mutations du gène *ABCR* furent retrouvées dans 23 de ces familles et, parmi elles, les deux mutations identifiées pour sept familles (deux mutations homozygotes et cinq hétérozygotes composites); les autres étaient hétérozygotes, l'autre mutation n'ayant pas été détectée. Pour ces 23 familles, 22 mutations différentes furent identifiées et contrôlées par l'étude de 100 témoins normaux. Elles se composent de trois mutations stop, deux mutations non-sens, quatre mutations d'épissage et 13 mutations faux-sens. Nous avons parallèlement étudié 15 familles affectées par un FFM tardif et retrouvé des mutations dans cinq d'entre elles (deux hétérozygotes composites et trois hétérozygotes simples). Pour ces cinq familles, sept mutations différentes furent identifiées, toutes des mutations faux-sens différentes de celles retrouvées chez les patients atteints de maladie de Stargardt. Il faut noter qu'aucune mutation non-sens, ni aucune mutation d'épissage ne furent mises en évidence chez ces patients [15].

Ces résultats confirment, d'une part, qu'un seul gène rend compte des formes précoces et tardives de la maladie de Stargardt, ce qui constitue, dans un contexte d'extrême hétérogénéité génétique des dystrophies rétiniennes, un paradoxe surprenant: un seul génotype pour plusieurs phénotypes. Mais, d'autre part, en dépit de la petite taille de notre série de patients atteints de FFM, ils représentent les premières corrélations phénotype-génotype (maladie de Stargardt contre FFM). Enfin, dès mai 1997 [15], ils nous ont permis de redonner un regain d'actualité à l'hypothèse que nous avons énoncée en 1994 [12], selon laquelle existerait une relation entre ces maladies monofactorielles de l'enfant et de l'adulte plus ou moins jeune avec un type de maladies multifactorielles au phénotype voisin: les dégénéres-

cences maculaires liées à l'âge (*voir plus loin*).

### La dégénérescence vitelliforme de la macula ou maladie de Best

Il s'agit d'une affection maculaire bilatérale, hérédo-dégénérative à début très précoce (peut-être congénitale), parfois tardivement découverte, car l'acuité visuelle est remarquablement conservée au début de l'évolution, qui se déroule en trois stades (avec un décalage plus ou moins marqué d'un côté sur l'autre). – Un stade de disque vitelliforme, souvent comparé à un «jaune d'œuf étalé sur le plat», qui se traduit par l'existence dans la région maculaire d'une formation arrondie ou légèrement ovalaire, à grand axe horizontal, de diamètre variable (d'un demi à quatre diamètres papillaires) de couleur jaune, orangé ou rose (*figure 3*).

– Un stade de remaniement du matériel vitellin qui donne lieu à trois types de lésions: aspect «d'œuf brouillé» (par fragmentation en congglomérats plus jaunâtres), aspect de pseudo-hypopion (le plus fréquent), aspect rétractile avec une motte centrale entourée d'une couronne atrophique.

– Un stade atrophique, marqué par la disparition totale du matériel vitel-

lin, un remaniement pigmentaire (aspect «poivre et sel»), une atrophie chorioretinienne.

A chacun de ces stades correspond une image angiographique particulière, selon le degré d'atteinte de l'épithélium pigmentaire (disque sombre, hypofluorescence maculaire par effet masque du disque vitelliforme, aspect «fenêtré», aspect moucheté avec fluorescence plus ou moins vive (*figure 3*)).

Au stade de début, le diagnostic ophtalmologique est facile, mais, plus tard, au stade atrophique, les données du bilan fonctionnel sont essentielles à l'identification de la lésion maculaire: l'acuité visuelle, d'abord excellente, se dégrade, mais ne sera jamais inférieure à 1/10, le champ visuel traduit une souffrance précoce des cônes, l'électrorétinogramme (ERG) est normal, mais l'électrooculogramme (EOG) est pathologique [17] dans environ 80% des cas avec rapport d'Arden\* inférieur à 145%, à moins que l'EOG ne soit totalement éteint. Cette atteinte de l'EOG sensoriel est considérée comme un signe presque pathognomonique de l'affection.

La fréquence de cette affection est mal connue et sans doute sous-estimée car son diagnostic est mal aisé à un stade tardif, c'est-à-dire au stade atrophique le moins spécifique. Pour

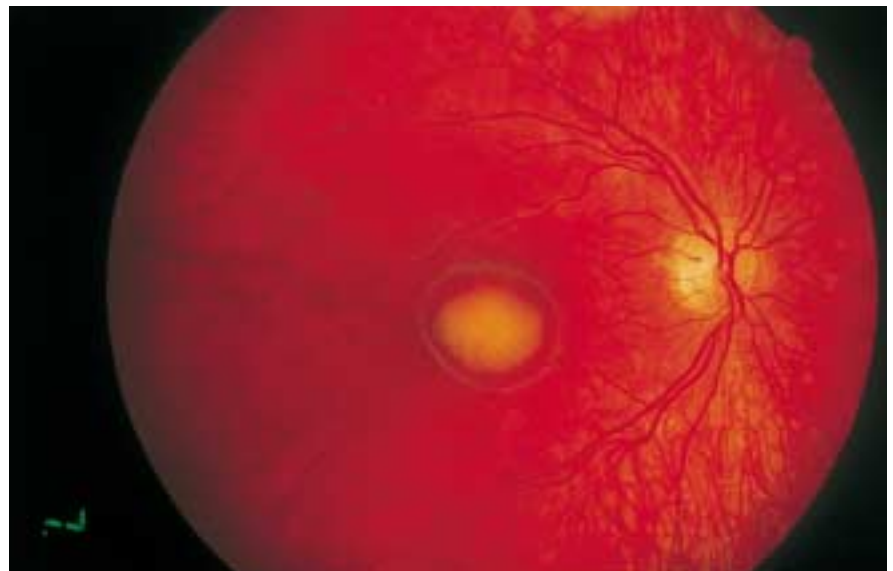

Figure 3. **Fond d'œil et angiographie de maladie de Best au stade de disque vitelliforme.** Notez la tache centrale maculaire qui correspond à un dépôt de matériel vitellin, encore appelé en «œuf sur le plat», car très en relief au biomicroscope.

\* Rapport du potentiel de la rétine induit par la lumière au potentiel de l'œil accoutumé à l'obscurité.

cette raison, il n'est pas rare que cette affection dominante autosomique soit connue dans les familles sans avoir jamais été parfaitement diagnostiquée et c'est la reconnaissance des lésions caractéristiques chez un enfant qui permet « d'étiqueter » la maladie transmise portant sur plusieurs générations.

Le gène responsable de cette affection, *VMD2*, a été localisé en 1992 sur le bras long du chromosome 11 (11q13.1) (voir [18]) dans une seule grande famille, et le gène a été très récemment identifié par une collaboration entre des équipes suédoises et hollandaises [19]. Il s'agit d'un gène spécifiquement exprimé dans les cellules rétinienne, long de 16kb et contenant 11 exons. La partie 3' UTR ce gène (*untranslated*) non codante contiendrait une région de complémentarité avec la même région du gène codant pour la chaîne lourde de la ferritine, indiquant une possible interaction entre les deux protéines. La protéine codée par le gène *VMD2* a été appelée « bestrophine ». Il existe deux autres gènes de dystrophie maculaire vitelliforme toujours dominante autosomique, *VMD1* localisé en 8q24 [20] et *VMD3* en 6p25-qtter [21, 22].

#### La *Malattia Leventinese* ou maladie des *drusen* dominants

Cette affection, décrite pour la première fois en 1925 [23] chez des personnes originaires de la Vallée Leventine (Nord du Tessin), est caractérisée par la présence de petites taches arrondies, blanc jaunâtre, serrées les unes contre les autres, de tailles différentes, qui représentent des excréments hyalines de la membrane de Bruch appelées *drusen* (figure 4). Par endroits, ils peuvent être entourés ou centrés par de fins pigments, et des amas pigmentaires peuvent par ailleurs apparaître au niveau du foyer de dégénérescence. Les altérations maculaires débutent vers l'âge de 20 ans, mais la diminution de la vision aboutissant à un scotome central ne s'installe que vers l'âge de 40 ans.

Par ailleurs, une autre affection très semblable, la dégénérescence « en rayon de miel », avait été décrite bien antérieurement par Doyme [24]. Elle débute généralement entre 30 et

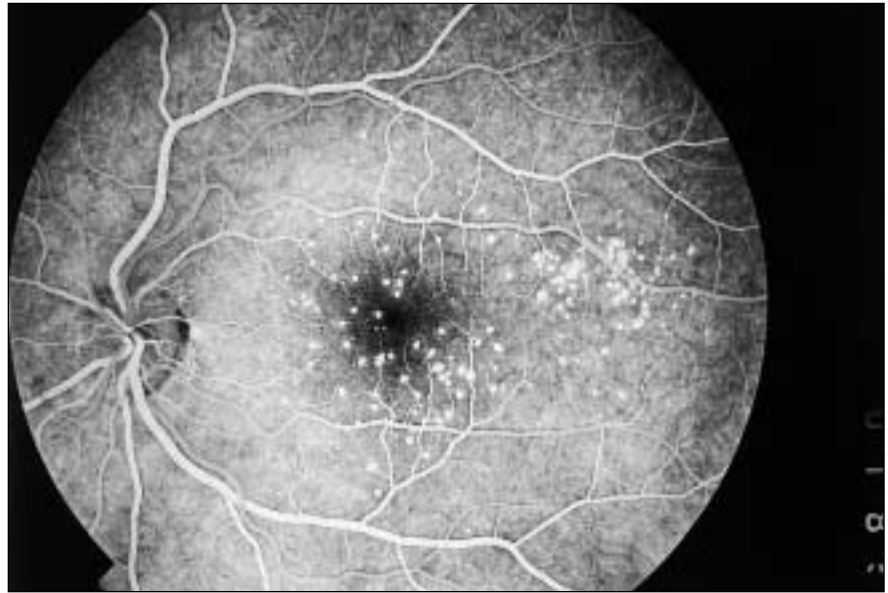


Figure 4. **Angiographie en fluorescéine d'un patient porteur de drusen dominants.** Noter la présence d'une multitude de petites taches hyperfluorescentes, les drusen, dès le début de la séquence angiographique. Les limites de ces petites taches sont nettes, sans diffusion.

40 ans et se caractérise elle aussi par la présence dans la région papillomaculaire de *drusen* hyalins, mais à disposition radiaire, « en rayon de miel ».

En 1948, Waardenburg, pour la première fois, émit l'idée que les deux affections sont semblables [25], idée qui fut reprise en 1962 par Forni et Babel qui montraient une communauté histologique des dépôts hyalins dans les deux affections [26] et, enfin, Pigué *et al.*, en 1995, firent une revue de nombreux cas de *Malattia Leventinese* et montrèrent que les *drusen* prennent volontiers une disposition radiaire dans cette affection. Des cas ont été rapportés bien loin du Tessin, aux États-Unis, en République tchèque et en Slovaquie [27]. Les deux affections sont dominantes autosomiques et elles ont été définitivement unifiées puisque, en 1996, le gène de ces deux groupes de *drusen* maculaires a été localisé en 2p16-p21 [28].

#### La dégénérescence maculaire de Sorsby

Il s'agit d'une dystrophie maculaire particulière car caractérisée par des lésions exsudatives ou hémorragiques. Elle débute entre 20 et 40 ans et se manifeste par l'apparition, au niveau de la région maculaire, d'œdèmes,

d'hémorragies et d'exsudats, lésions qui pourraient faire penser à un processus inflammatoire et qui évoluent progressivement vers une atrophie chorio-rétinienne plus ou moins étendue vers la périphérie [29].

Dans cette affection dominante autosomique sont également observés des dépôts confluents lipidiques avec épaissement de la membrane de Bruch, qui se manifestent par des taches blanc-jaunâtre visibles sur tout le fond de l'œil [30].

Le gène de cette affection, *SFD*, a été localisé en 22q13.1 en 1994 [31] et identifié peu après comme le gène codant pour la *tissu inhibitor metalloproteinase 3* (*TIMP3*) (voir [31]). Les *metalloproteinases* sont des enzymes qui jouent un rôle important dans la migration cellulaire au travers des matrices extracellulaires [33] et l'on peut spéculer que des altérations du gène *TIMP3*, entraînant une perte de son action inhibitrice, puissent conduire à une dérégulation de l'activité enzymatique, expliquant les anomalies de la membrane de Bruch.

#### La dégénérescence maculaire « en aile de papillon » et autres *pattern dystrophies*

On appelle ainsi certaines dégénérescences maculaires caractérisées là encore par une accumulation visible

au niveau de l'épithélium pigmentaire. Ces accumulations dessinent, dans l'aire maculaire, des configurations particulières comme les ailes d'un papillon dans certains cas et d'autres figures chez d'autres patients, ces configurations étant assez constantes à l'intérieur d'une même famille [34-38]. Ces dépôts anormaux entraînent une atrophie de l'épithélium pigmentaire et conduisent, vers la troisième décennie de la vie, à une très sévère perte de fonction des cônes. Il s'agit toujours d'affections dominantes autosomiques [39]. En 1993, le gène *RDS*, localisé en 6p21-cen, codant pour une protéine de la périphérie des disques des photorécepteurs, la périphérine [40-42], a été incriminé dans ces maladies [43]. Cette protéine, déjà en cause dans certaines rétinites pigmentaires autosomiques dominantes (*m/s* 1992, n° 8, p. 876), n'intervient pas dans la cascade de la phototransduction, mais elle jouerait un rôle important dans la compaction et la stabilité des disques des photorécepteurs [13, 45].

Des aspects de *pattern dystrophies* et de dystrophies réticulées ont été décrits dans le cadre du syndrome MIDD (*maternally inherited diabetes and deafness*), en association avec une mutation du génome mitochondrial. L'acuité visuelle reste longtemps préservée malgré l'importance des remaniements de l'épithélium pigmentaire à l'examen du fond d'œil. La maculopathie se manifeste, en angiographie en fluorescence, par des altérations linéaires de l'épithélium pigmentaire, avec des dépôts de matériel hypofluorescent. L'anomalie du génome mitochondrial la plus fréquemment retrouvée dans ce contexte est la mutation ponctuelle A3243G (MELAS), même si une large délétion a également été observée [46, 47].

### Les dégénérescences maculaires liées à l'âge (DMLA)

L'expression phénotypique de la DMLA est hétérogène. La DMLA peut évoluer sur deux modes différents: exsudatif ou atrophique. Les caractéristiques habituelles sont l'âge de début tardif, les métamorphopsies et la baisse de l'acuité visuelle, conduisant au scotome central. Les

manifestations principales, initiales, à l'examen du fond d'œil sont la présence de *drusen* maculaires et de zones d'atrophie et d'altération de l'épithélium pigmentaire [2].

L'angiographie en fluorescence et au vert d'indocyanine sont les examens principaux pour la détection des lésions, le diagnostic, l'appréciation de l'efficacité du traitement et la surveillance ultérieure.

Les DMLA sont considérées par la majorité des auteurs comme des affections multifactorielles, c'est-à-dire résultant de l'effet associé d'une susceptibilité génétique et de facteurs liés à l'environnement. Ces derniers ont fait l'objet de nombreuses recherches et de nombreux travaux depuis plusieurs années, car la détermination de «facteurs de risque» était considérée comme prioritaire pour cette maladie longtemps regardée comme le seul reflet d'un processus inéluctable de vieillissement de la rétine. Ces facteurs de risque étaient donc hautement importants à déterminer puisque permettant un dépistage précoce des patients et, au-delà, une prévention et un traitement précoces.

Plusieurs facteurs liés à l'environnement, tels que la consommation de cigarettes et des concentrations élevées de cholestérol, ont été incriminés dans cette affection. Une corrélation entre la DMLA et la pigmentation iridienne et cutanée a été relevée, ainsi que des corrélations plus controversées avec l'hypermétropie et l'hypertension artérielle [48-51]. Le rôle de ces derniers facteurs de risque, exogènes et endogènes, reste incertain dans la physiopathogénie de la maladie et les bases de la corrélation entre la DMLA et ces paramètres, encore mal comprises. Le rôle de la lumière, et plus particulièrement des radiations courtes, bleues et ultraviolettes, ainsi que la durée prolongée à cette exposition ont été évoqués, de même que l'action des radicaux libres. Tous ces différents facteurs pourraient avoir un rôle accru en présence d'une certaine prédisposition génétique.

Une composante génétique a été en effet suggérée par plusieurs auteurs, non seulement pour les *drusen* dominants, mais également pour la DMLA elle-même [52-54]. Plusieurs arguments existent à ce jour en faveur de cette hypothèse.

1. Les cas de jumeaux monozygotes qui ont pu être étudiés ont permis de démontrer, pour chaque paire de jumeaux, une forte ressemblance phénotypique entre eux [55, 56]. Cet argument majeur plaide fortement en faveur d'une prédisposition génétique pour la DMLA, même si le rôle des facteurs liés à l'environnement ne peut être complètement exclu.

2. Les *drusen*, souvent considérés comme des signes précurseurs de la DMLA, peuvent également se transmettre sur un mode autosomique dominant. Les *drusen* sont constitués de dépôts lipido-protéiques accumulés à la surface de la membrane de Bruch, adjacents à l'épithélium pigmentaire. Certes, les *drusen* dominants ont longtemps été considérés comme des lésions particulières et différentes des *drusen* liés à l'âge. En fait, des études récentes ont montré que les *drusen* dominants et les *drusen* liés à l'âge pourraient appartenir à une même famille d'affections hérédodégénératives [51]. Dans le cas des *drusen* liés à l'âge, une étude clinique vient de permettre une avancée considérable de nos connaissances en démontrant une participation héréditaire [53].

3. Le taux d'antécédents familiaux de DMLA est plus élevé chez un patient atteint de DMLA que chez un individu non atteint: le risque relatif d'être atteint pour le frère (ou la sœur) d'un patient atteint de DMLA semble être 20 fois plus important que pour un individu n'ayant aucun antécédent dans sa fratrie [54]. L'incidence des cas familiaux de DMLA a été évaluée entre 5 % et 20 % selon les auteurs [57]. Dans une étude clinique réalisée à la clinique ophtalmologique universitaire de Créteil (France) sur 339 patients, le taux de formes familiales pour la DMLA à forme exsudative a été évalué à 10,6 % [58].

La récente publication dans la revue *Science*, par les «découvreurs» du gène *ABCR* [59], de 13 mutations de ce gène à l'état hétérozygote chez 26 patients porteurs de DMLA parmi 167, est venue conforter l'hypothèse formulée après nos travaux sur la maladie de Stargardt et le *fundus flavimaculatus*. Cette série de patients comportait 134 sujets (80 %) atteints de formes atrophiques de DMLA et 33 (20 %) atteints d'une forme exsu-

dativ. Dans cette étude, les mutations ne furent identifiées que chez les patients atteints de forme atrophique (environ 20 % des cas) sans concerner les formes exsudatives. Ces résultats ont le mérite d'apporter la première preuve d'une susceptibilité génétique à l'origine de cette affection qui sort ainsi du domaine de la pathologie du vieillissement dans laquelle elle était enlisée depuis longtemps. Toutefois, cette publication a été diversement reçue dans les milieux scientifiques, suscitant quelques débats, sur la méthodologie utilisée : absence d'étude de la ségrégation des mutations dans les cas familiaux (20 % du total des cas), échantillon témoin d'âges différents, imprécision sur la définition de très nombreux polymorphismes de ce

\* **GLOSSAIRE** \*

**Amblyopie** : perte partielle ou relative de la vision sans altérations oculaires visibles.

**Drusen** : petites formations perlées, blanc jaunâtre, localisées soit sur la papille, soit sur la lame vitrée de la membrane de Bruch et considérées comme une manifestation sénile ou de dégénérescence secondaire.

**Dyschromatopsie** : anomalie congénitale ou acquise du sens visuel chromatique.

**ERG** : électrorétinogramme.

**EOG** : électro-oculogramme.

**Hypermétropie** : défaut de réfraction oculaire caractérisé par la focalisation en arrière de la rétine d'un faisceau de rayons parallèles issus de l'infini entraînant une vision floue à toute distance.

**Hypopion** : pus collecté en forme de lunule au point déclive de la chambre antérieure de l'œil.

**Membrane de Bruch** : mince lame de tissu élastique et de fibres collagènes interposée entre l'épithélium pigmentaire de la rétine et la choroïde.

**Métamorphopsies** : perturbation de la perception des images.

**Photophobie** : sensation pénible produite par une lumière habituellement bien supportée.

**Photopique** : qualifie le domaine de la sensibilité rétinienne correspondant à la vision diurne.

**Pseudo-hypopion** : sédimentation linéaire du matériel vitellin dans la maladie de Best.

gène. C'est pourquoi, il nous paraît indispensable de confirmer ces résultats par des études prospectives comportant deux volets méthodologiques complémentaires : étude du gène *ABCR* dans une grande série de patients atteints de DMLA, d'une part, et surveillance clinique de sujets indemnes mais porteurs de mutations hétérozygotes du gène *ABCR*, car parents d'enfants atteints de maladie de Stargardt, d'autre part.

Nous pensons donc que, eu égard aux possibilités de dépistage précoce, nous pourrions avancer une estimation objective de la fréquence de la DMLA parmi les sujets porteurs de mutations hétérozygotes du gène *ABCR* dans un avenir proche. Cette donnée a un intérêt considérable en matière de santé publique puisqu'elle permettra, d'une part, la mise en œuvre d'un dépistage en routine et, d'autre part, la mise en place de procédures préventives et thérapeutiques précoces de cette maladie dégénérative de la rétine qui se place, malheureusement, à l'aube du XXI<sup>e</sup> siècle, au premier rang des causes de cécité dans les pays dits « développés ».

Enfin, il a été mis en évidence très récemment une moindre fréquence de la DMLA exsudative parmi les individus porteurs de l'allèle E4 de l'apolipoprotéine E [60]. Les individus porteurs de l'apo E4 ont un risque relatif d'être atteints de cette forme fréquente de DMLA divisé par 4,8 par rapport à des individus non porteurs de cette apo E4 [59]. Cette protéine de transport des lipides pourrait agir en favorisant une meilleure élimination des débris lipidiques (*drusen* séreux) accumulés au niveau rétinien. Ces travaux ouvrent de nouvelles perspectives dans la DMLA, par la voie du métabolisme des lipides dans la rétine ■

**RÉFÉRENCES**

1. Kaplan J, Bonneau D, Frézal J, Munnich A, Dufier JL. Clinical and genetic heterogeneity in retinitis pigmentosa. *Hum Genet* 1990; 85: 635-42.
2. Coscas G, Green WE, Marshall J, Ryan SJ, Soubrane G. Dégénérescences maculaires acquises liées à l'âge et néovaisseaux sous-rétiens. Paris: Masson, 1991: 191-258.
3. Frézal J. Genatlas 1998: une base de données sur la carte des gènes de l'homme. [www.infobiogen.fr](http://www.infobiogen.fr).

4. Stargardt K. Über familiäre, progressive degeneration under makulagegend des auges. *Albrecht von Graefes Arch Ophthalmol* 1909; 71: 534-50.
5. Hadden O, Gass J. *Fundus flavimaculatus* and Stargardt's disease. *Am J Ophthalmol* 1976; 82: 527-39.
6. Kaplan J, Rozet JM, Gerber, *et al.* Des gènes pour les dystrophies rétinienues des enfants. *Med Sci* 1995; 11: 325-35.
7. Franceschetti A, Francois J. *Fundus flavimaculatus*. *Arch Ophthalmol* 1965; 25: 505-30.
8. Fishman. *Fundus flavimaculatus*, a clinical classification. *Arch Ophthalmol* 1976; 94: 2061-7.
9. Weleber RG. Stargardt's macular dystrophy. *Arch Ophthalmol* 1994; 112: 752-4.
10. Kaplan J, Gerber S, Larget-Piet D, *et al.* A gene for Stargardt's disease (*fundus flavimaculatus*) maps to the short arm of chromosome 1. *Nat Genet* 1993; 5: 308-11.
11. Rozet JM, Gerber S, Perrault I, *et al.* Structure and physical mapping of DR1, a TATA-binding protein-associated phosphoprotein gene, to chromosome 1p22.1 and its exclusion in Stargardt disease (STGD). *Genomics* 1996; 36: 554-6.
12. Gerber S, Rozet JM, Bonneau D, *et al.* A gene for late-onset *fundus flavimaculatus* with macular dystrophy maps to chromosome 1p13. *Am J Hum Genet* 1995; 56: 396-9.
13. Allikmets R, Singh N, Sun H, *et al.* A photoreceptor cell-specific ATP-binding transporter gene (*ABCR*) is mutated in recessive Stargardt macular dystrophy. *Nat Genet* 1997; 15: 236-46.
14. Gerber S, Rozet JM, van de Pol TJR, *et al.* Complete exon-intron structure of the retina specific ATP binding transporter gene (*ABCR*) allows the identification of novel mutations underlying Stargardt disease. *Genomics* 1998; 48: 139-42.
15. Rozet JM, Gerber S, Souied E, *et al.* Mutation screening of the *ABCR* gene in autosomal recessive macular generations. *Eur J Hum Genet* 1998; 6: 291-5.
16. Best FZ. Über eine hereditäre Maculaafektion: biertage zur vererbungslehre. *Z Augenheilkd* 1905; 13: 199-21.
17. Arden GB, Barrada A, Kelsey JH. New clinical test of retinal function based upon the standing potential of the eye. *Br J Ophthalmol* 1962; 46: 449-67.
18. Stone EM, Nichols BE, Streb LM, Kimura AE, Sheffield VC. Genetic linkage of vitelliform macular degeneration (Best disease) to chromosome 11q13. *Nat Genet* 1992; 1: 246-50.
19. Petrukhin K, Koisti MJ, Bakall B, *et al.* Identification of the gene responsible for Best macular dystrophy. *Nat Genet* 1998; 19: 241-7.
20. Ferrell RE, Hittner HM, Antoszyk JH. Linkage of atypical vitelliform macular dystrophy (VDM-1) to the soluble glutamate pyruvate transaminase (GPT1) locus. *Am J Hum Genet* 1983; 35: 78-84.

## RÉFÉRENCES

21. Rivas F, Ruiz C, Rivera H, *et al.* De novo del(6)(q25) associated with macular degeneration. *Ann Genet* 1986; 29: 42-4.
22. Mansergh FC, Kenna PF, Rudolph G, *et al.* Evidence for genetic heterogeneity in Best's vitelliform macular dystrophy. *J Med Genet* 1995; 32: 855-8.
23. Vogt A. Die Ophthalmoskopie im freien Licht. In: *Graefe Saemisch Hand-buch der Gesamten Augenheilkunde*, 3rd ed. Berlin, Germany: Springer; 1925; 3: 1-118.
24. Doyne RW. Peculiar condition of choroiditis occurring in several members of the same family. *Trans Ophthalmol Soc UK* 1989; 19: 71.
25. Waardenburg PJ. On macula-degeneration. *Ophthalmologica* 1948; 115: 115-6.
26. Forni S, Babel J. Étude clinique et histologique de la *Malattia Leventinese*: affection appartenant au groupe des dégénérescences hyalines du pôle postérieur. *Ophthalmologica* 1962; 143: 313-22.
27. Piguet B, Haimovici R, Bird AC. Dominantly inherited *drusen* represent more than one disorder: a historical review. *Eye* 1995; 9: 34-41.
28. Heon E, Piguet B, Munier F, *et al.* Linkage of autosomal dominant radial *drusen* (*Malattia Leventinese*) to chromosome 2p16-21. *Arch Ophthalmol* 1996; 114: 193-8.
29. Sorsby A, Mason MEJ, Gardener N. A fundus dystrophy with unusual features. *Br J Ophthalmol* 1949; 33: 67-97.
30. Capon MRC, Marshall J, Krafft JL, *et al.* Sorby's fundus dystrophy. A light and electron microscopic study. *Ophthalmology* 1989; 96: 1769-77.
31. Weber BHF, Vogt G, Wolz W, Ives EJ, Ewing CC. Sorsby's fundus dystrophy is genetically linked to chromosome 22q13-qter. *Nat Genet* 1994; 7: 158-61.
32. Weber BHF, Vogt G, Pruett RC, Stöhr H, Felbor U. Mutations in the tissue inhibitor of metalloproteinases-3 (TIMP3) in patients with Sorsby's fundus dystrophy. *Nat Genet* 1994; 8: 352-6.
33. Matrisian LM. Metalloproteinases and their inhibitors in matrix remodeling. *Trends Genet* 1990; 6: 121-5.
34. Deutman AF, van Blommestein JDA, Henkes HE, *et al.* Butterfly-shaped pigment dystrophy of the fovea. *Arch Ophthalmol* 1970; 83: 558-69.
35. Hseih RC, Fine BS, Lyoins JS. Patterned dystrophies of the retinal pigment epithelium. *Arch Ophthalmol* 1977; 95: 429-35.
36. Marmor MF, Byers B. Pattern dystrophy of the pigment epithelium. *Am J Ophthalmol* 1977; 84: 32-44.
37. O'Donnell FE, Schatz H, Reid P, *et al.* Autosomal dominant dystrophy of the retinal pigment epithelium. *Arch Ophthalmol* 1979; 97: 680-3.
38. Girard PH, Setbon G, Forest A, *et al.* Dystrophies en réseau de l'épithélium pigmentaire. *J Fr Ophthalmol* 1980; 3: 101-6.
39. Deutman AF. Dominant macular dystrophies. *Doc Ophthalmol* 1976; 9: 415-30.
40. Travis GH, Brennan MB, Danielson PE, Kozak CA, Sutcliffe JG. Identification of a photoreceptor-specific mRNA encoded by the gene responsible for retinal degeneration slow (rds). *Nature* 1989; 338: 70-3.
41. Connell G, Bascom R, Molday L, Reid D, McInnes RR, Molday RS. Photoreceptor peripherin is the normal product of the gene responsible for retinal degeneration in the rds mouse. *Proc Natl Acad Sci USA* 1991; 88: 723-6.
42. Travis GH, Christerson L, Danielson PC *et al.* The human retinal degeneration slow (RDS) gene: chromosome assignment and structure of the mRNA. *Genomics* 1991; 10: 733-9.
43. Nichols BE, Sheffield VC, Vandenberg K, *et al.* Butterfly-shaped pigment dystrophy of the fovea caused by a point mutation in codon 167 of the RDS gene. *Nat Genet* 1993; 3: 202-6.
44. Farrar GJ, Kenna P, Jordan SA, *et al.* A three-base-pair deletion in the peripherin-RDS gene in one form of retinitis pigmentosa. *Nature* 1991; 354: 478-80.
45. Kajiwara K, Hahn LB, Mukai S, *et al.* Mutations in the human retinal degeneration slow gene in autosomal dominant retinitis pigmentosa. *Nature* 1991; 354: 480-3.
46. Massin P, Guillausseau PJ, Vialettes B, *et al.* Macular pattern dystrophy associated with a mutation of mitochondrial DNA. *Am J Ophthalmol* 1995; 120: 247-8.
47. Souied E, Sales MJ, Soubrane G, *et al.* Macular dystrophy, diabetes and deafness associated with a large mtDNA mitochondrial deletion. *Am J Ophthalmol* 1998; 125: 100-3.
48. Hyman LG, Lilienfeld AM, Ferris F. Senile macular degeneration: a case control study. *Am J Epidemiol* 1983; 118: 213-27.
49. Collectif. The eye disease case-control study group. Risk factors for neovascular age-related macular degeneration. *Arch Ophthalmol* 1992; 110: 1701-8.
50. Sperduto RD, Hiller R. Systemic hypertension and age-related maculopathy in the Framingham study. *Arch Ophthalmol* 1986; 104: 216-9.
51. Klein R, Klein BEKn, Franke T. The relationship of cardiovascular disease and its risk factors to age-related maculopathy: the beaver dam eye study. *Ophthalmology* 1993; 100: 406-14.
52. Gass JMD. *Drusen* and disciform macular degeneration: a preliminary study. *Ann Ophthalmol* 1973; 90: 206-17.
53. Piguet B, Wells JA, Palmvang IB, *et al.* Age related Bruch's membrane change: a clinical study of the relative role of hereditary and environment. *Br J Ophthalmol* 1993; 77: 400-3.
54. Silvestri G, Johnston PB, Hughes AE. Is genetic predisposition an important risk factor in age-related macular degeneration? *Eye* 1994; 8: 564-8.
55. Dosso AA, Bovet J. Monozygotic twin brothers with age related macular degeneration. *Ophthalmologica* 1992; 205: 24-8.
56. Meyers SM, Greene T, Gutman FA. A twin study of age-related macular degeneration. *Am J Ophthalmol* 1995; 120: 757-66.
57. Seddon JM, Ajani UA, Mitchell BD. Familial aggregation of age-related maculopathy. *Am J Ophthalmol* 1997; 123: 199-206.
58. Soubrane G, Souied E, Kaplan J, Oubraham H, Coscas G. Prevalence of familial cases with age related maculopathy. *Invest Ophthalmol Vis Sci* 1995; 36 (suppl): S1001.
59. Allikmets R, Shroyer NF, Singh N, *et al.* Mutation of the Stargardt disease gene (*ABCR*) in age-related macular degeneration. *Science* 1997; 277: 1805-7.
60. Souied E, Benlian P, Amouyel P, *et al.* The E4 allele of the apolipoprotein E gene as a potential protective factor for exsudative age-related macular degeneration. *Am J Ophthalmol* 1998; 125: 353-9.

## Summary

### Inherited macular dystrophies

The term of macular dystrophies is usually applied to a group of inherited macular affections, primarily originating from a diffuse abnormality of the pigment epithelium and causing visible changes of the macular area and of the posterior pole of the retina. These diseases are always progressive and usually lead to decreased visual acuity more or less late in life. All these conditions are transmitted as autosomal dominant or recessive traits. Tremendous progress has occurred during the last decade in the identification of the causal disease genes. This has promoted better comprehension of the physiopathogeny of these diseases, may facilitate earlier diagnosis and may permit presymptomatic screening of high-risk individuals especially in the age-related macular degenerations which represent the most common cause of visual impairment in the elderly.

## TIRÉS À PART

J. Kaplan.